

## 第二回 日本医学放射線学会骨軟部放射線研究会

### 会期・会場のご案内

会 期 平成3年1月25日(金)9:00-18:00

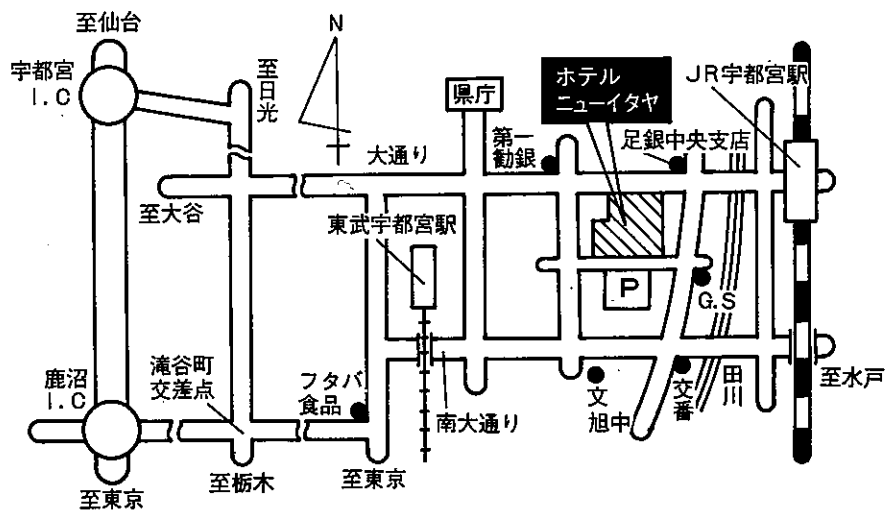
26日(土)9:00-12:00

会 場 ホテルニューイタヤ

栃木県宇都宮市大通り2丁目4番6号

(0286) 35-5511

### 会場案内図



## 運 営 要 項

### 1. 研究会参加者へのご案内

- 1) 研究会の受付は、会場にて午前8時30分より行います。
- 2) 研究会参加者は会場費として3,000円を会場受付で払い込んでください。引き換えに、名札・領収書及び研究会参加証をお渡しします。
- 3) 本研究会での演者及び共同発表者は本会会員であることを要します。未入会の方はあらかじめ骨軟部放射線研究会事務局あて入会の手続をとるか、当日入会をお願いします。

### 2. 一般演題

#### 1) 演者の方へ

- a) 一般演題の口演時間は、すべて5分です。討論時間は各演題につき2分です。
- b) スライドはプロジェクター2台、35mm版、20枚以内です。発表の20分前までにスライド受付に提出してください。
- c) 組織標本のプレパラートをお持ちの方は受付で、その旨を申し出て下さい。

#### 2) 座長へのお願い

各セッションの進行は座長にお任せしますが、時間厳守でお願いします。

### 3. フィルムカンファレンスに症例提示をご希望の方は受付でその旨を申し出てください。

1月25日(金) 15:50-17:50 教育的なものを中心に行います。

1月26日(土) 11:00-12:00 相談的なものを行います。

いずれもその日のカンファレンス用のX線写真を受付と同時にシャウカステンに掛けて下さい。スペースがありませんので、キーフィルムを選んでお掛け下さい。

4. 世話人会 1月25日(金) 12:15~13:10 会場 藤の間。

5. 懇親会 1月25日(金) 18:00より 会場 天平の間、参加費無料。

# 第1日 平成3年1月25日(金)

## 午前の部

9:00 開会の辞 当番世話人 大澤 忠 (自治医大)

### A 一般演題

I 9:05-9:40 座長 西村 玄 (清水市立病院)

1. 広範な頭蓋骨浸潤による腫瘍形成で発症した成人T細胞  
白血病・リンパ腫の1症例

筑波大 放 野澤久美子 他

2. Disseminated bone tuberculosisの1症例

昭和大 放 櫛橋 民生 他

3. Primary oxalosisの1症例

富山医薬大 放 中嶋 愛子 他

4. 出産後の腰椎圧迫骨折を端緒に発見され、Osteogenesis  
imperfecta type 4 と考えられた1例

沼津市立病院 放 藤本 肇 他

5. Chondrodysplasia punctataの2重型

清水市立病院 放 西村 玄 他

II 9:40-10:15 座長 江原 茂 (岩手医大)

6. Atlantoaxial rotary subluxationにおける3 DCTの有用性

埼玉県立小児医療センター 放 高野 英行 他

7. 長期透析患者にみられた頰椎の破壊性脊椎関節症について

慈恵医大 放 福田 国彦 他

8. Sternocostoclavicular hyperostosis (SCCH) の骨シンチグラフィ

東北大 放 丸岡 伸 他

9. 有鉤骨鉤状突起の疲労骨折の2例

岩手医大 放 広瀬 敦男 他

10. Osteochondral fracture of the knee

防衛医大 放 須田 善雄 他

Ⅲ 10:15-10:50 座長 河野 敦 (東京女医大)

11. 手関節TFCのMRI

長崎大 放 上谷 雅孝 他

12. スポーツによる肩関節障害のMRI

弘前大 放 佐々木泰輔 他

13. スポーツ医学における肘関節損傷のMRI診断

東京大 放 南 学 他

14. 三次元画像処理装置を用いた膝関節MRI

筑波大 放 新津 守 他

15. Gaucher病に続発した大腿骨頭壊死症のMR画像: 1例報告

聖母病院 放 小久保 宇 他

Ⅳ 10:50-11:32 座長 宗近 宏次 (昭和大)

16. 奇異な形態を呈したSolitary exostosisの1症例

順天堂大 放 直居 豊 他

17. 側頭骨Chondroblastomaの1例

近畿大 放 江原 秀実 他

18. 下顎骨のChondroblastic osteosarcomaの1症例

昭和大 放 大槻 紀子 他

19. 顎骨病変のMRI診断

東京大 放 南 学 他

20. 左上腕部軟骨肉腫の1例

滋賀医大 放 下山 恵司 他

21. 胸骨軟骨骨肉腫の1例

東松山市民病院 放 高橋恵理子 他

V 11:32-12:14 座長 福田 国彦 (慈恵医大)

22. Desmoplastic fibromaの2例

岩手医大 中放 宮崎 俊幸 他

23. 良性軟骨芽細胞腫の2例

京都市立病院 放 藤本 良太 他

24. 腸骨原発の“Aggressive” osteoblastomaの1例

産業医大 放 中村 克己 他

25. 巨大粘液嚢を伴う坐骨外骨症性軟骨肉腫の1例

北里大 放 西巻 博 他

26. 肉腫を合併した嚢胞形成性骨梗塞の1例

帯広厚生病院 放 吉川 裕幸 他

27. ヘモジデリンを多量に含有した巨細胞腫3例

信州大 放 青木 純 他

昼食休憩 12:15-13:10

世話人会報告 13:10-13:15

午後の部

VI 13:15-13:50 座長 工藤 祥 (佐賀医大)

28. 骨Paget病の2例

佐賀医大 放 佃 俊二 他

29. 骨内ガングリオンの1例

滋賀医大 放 新田 哲久 他

30. 褐色細胞腫の骨転移

東京女医大 放 原沢 有美 他

31. 前立腺癌骨転移のMRI

聖マ医大 放 宮川 国久 他

32. 肝細胞癌骨転移の核医学診断

関西医大 放 中西 佳子 他

Ⅶ 13:50-14:32 座長 青木 純 (信州大)

33. 頭蓋内軟骨腫の1例

北里大 放 西巻 博 他

34. 骨外性粘液型軟骨肉腫の1例

名古屋市大 放 黒堅 賢仁 他

35. 肩関節周囲に発生した軟部線維性腫瘍の3例

慈恵医大 放 入江 健夫 他

36. ガングリオンによる肩甲上神経麻痺の診断上にMRIが  
有用であった1例

北里大 放 池田 俊昭 他

37. 肘部に発生したAngiolymphoidhyperplasia with  
eosinophiliaの1例

日本医大 放 高橋 修司 他

38. 胸腔内病変を伴う胸壁悪性腫瘍の1例

栃木県立がんセンター 整外 井上 義治 他

Ⅷ 14:32-15:07 座長 水谷 弘 和 (名古屋市大)

39. Malignant fibrous histiocyomaのMRI

久留米大 放 内田 政史 他

40. Alveolar soft part sarcomaの画像診断

慶應大 放 診 白神 伸之 他

41. 脂肪肉腫の画像診断

群馬大 放 池田 一 他

42. Intramuscular hemangioma (いわゆる浸潤性血管脂肪腫)の1例

自治医大 放 杉本 英治 他

43. Angiolipomaの1例

郡立高島病院 放 高田 政彦 他

Ⅸ 15:07-15:42 座長 鬼塚 英雄 (九州大)

44. 右坐骨神経周囲の異所性子宮内膜症の1例

自治医大 放 酒井 修 他

45. Partial muscle tearのMR所見

岩手医大 放 曾根 美雪 他

46. 母指球筋内に見られた外傷後の化骨性筋炎の1症例

昭和大 放 李 京七 他

47. MRIおよびMRSで経過観察を行った多発（皮膚）筋炎について

九州大 放 鳥井 芳邦 他

48. 軟部組織腫瘍のMRIと超音波所見の比較検討

徳島大 放 高砂 まき 他

**B フィルムカンファランス 15:50 - 17:50**

司会 杉 本 英 治 (自治医大)

第2日 平成3年1月26日(土)

C 教育講演

I 9:00-9:30 司会 中田 肇 (産業医大)

膝のMRI

杏林大 放 是永 建雄

II 9:30-10:10 司会 大場 覚 (名古屋市大)

脊椎のX線診断

順天堂大 放 片山 仁

III 10:10-11:00 司会 作山 攜子 (聖マ医大)

骨腫瘍における画像と病理との関連

慈恵医大 第1病理 牛込新一郎

D フィルムカンファランス 11:00-12:00

司会 古瀬 信 (自治医大)

閉会の辞 大澤 忠 (自治医大)