

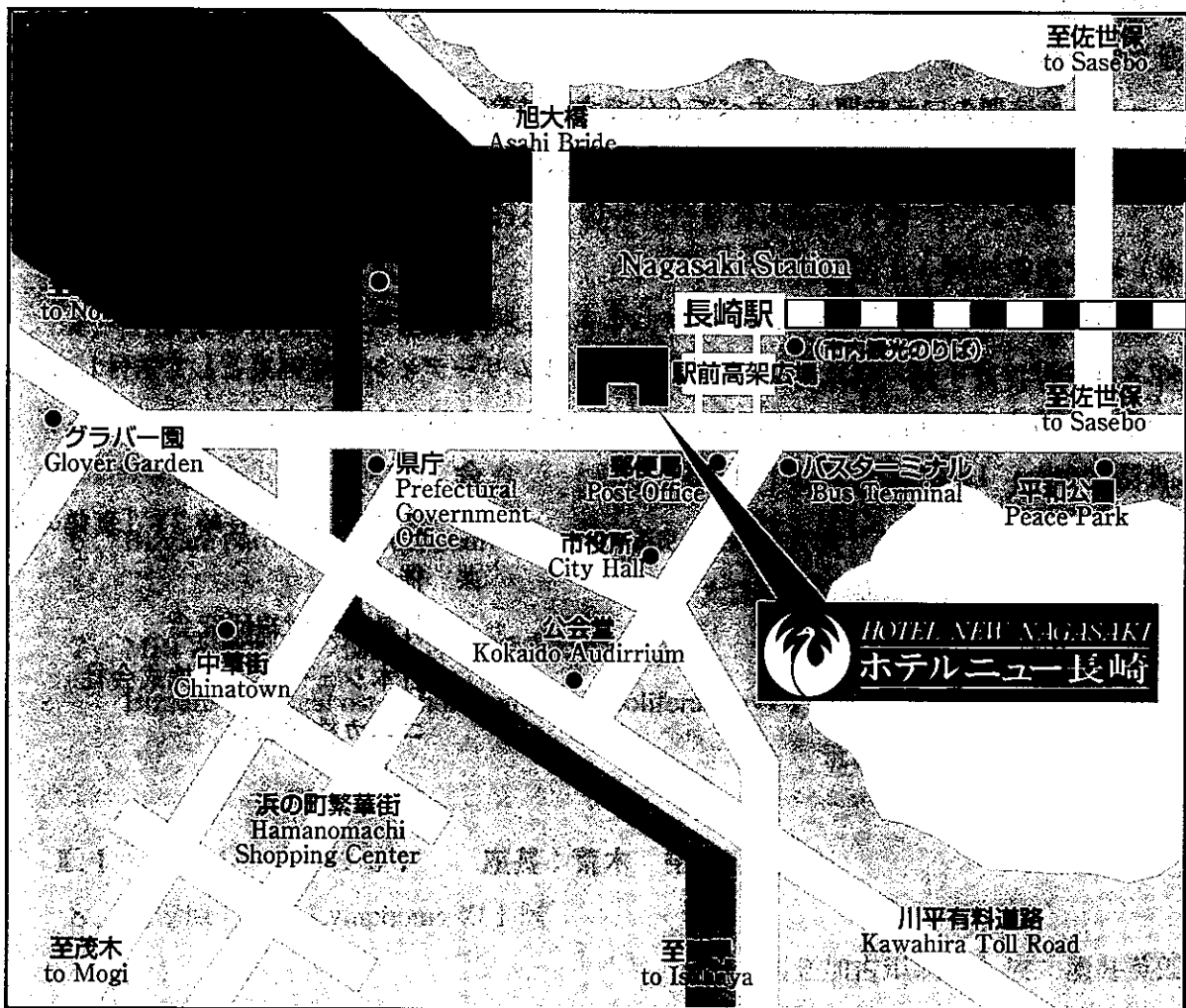
第九回 日本医学放射線学会骨軟部放射線研究会 会期・会場のご案内

会 期 平成10年1月30日(金) 10:00~17:30

31日(土) 8:30~15:20

会 場 ホテルニュー長崎(鳳凰閣)

長崎市大黒町14-5



- JR長崎駅から徒歩1分
- 長崎空港からバスで50分

運 営 事 項

1. 研究会参加者へのご案内

- 1) 研究会の受付は、会場にて平成10年1月30日(金)午前9時より行います。
- 2) 研究会参加者は会場費として5,000円を会場受付で払い込んでください。引き替えに、名札・領収書及び研究会参加証をお渡しします。
- 3) 本研究会での演者は日本医学放射線学会会員であることを要します。未入会の方はあらかじめ骨軟部放射線研究会事務局あての手続きをとるか、当日入会をお願いします。

2. 一般演題

1) 演者の方へ

- a) 一般演題の口演時間は、すべて6分です。討論時間は各演題につき2分です。
- b) スライドはプロジェクター2台です。発表の20分前までにスライド受付に提出してください。

2) 座長へのお願い

各セッションの進行は座長にお任せしますが、時間厳守をお願いします。

3. フィルムリーディングセッションの症例はフィルムリーディング症例集として送付しましたが、当日もその症例のフィルムをシャウカステンにかけておきます。

4. 世話人会 1月31日(土) 12:00~13:00

会 場

ホテルニュー長崎 3F「真鶴の間」

共 催

骨軟部放射線研究会

日本シェーリング株式会社

コニカ株式会社

第9回 日本医学放射線学会骨軟部放射線研究会プログラム

第1日 平成10年1月30日(金)

開会の辞 10:00 林 邦昭(長崎大)

一般演題

I. 10:05 ~ 11:01 座長: 上谷雅孝(長崎大)

1. 脊柱管内に発生した骨外性骨肉腫の1例
京都市立病院 放 吉川昌幸 他
2. 腓骨原発間葉性軟骨肉腫の1例
東京歯大市川総合病院 放 辰野 聡 他
3. 多発骨転移で発症したと思われる脱分化型軟骨肉腫の1例
札幌医大 放 玉川光春 他
4. 上顎骨より発生したEwing's Sarcomaの1例
愛媛県立中央病院 放 新井香恵子 他
5. 骨原発のnon-Hodgkin lymphoma の3例
久留米大 放 大熊一彰 他
6. Bizarre parosteal osteochondromatous proliferationの1例
大津赤十字病院 放 小山 貴 他
7. MRI が軟骨層の描出に有効であった
Bizarre parosteal osteochondromatous proliferationの1例
筑波大 放 新津 守 他

II. 11:01 ~ 11:57 座長: 荒木 裕(近畿大)

8. 胸壁原発Ki-1 Lymphoma の1例
国立加古川病院 放 酒井英郎
9. 成人の骨盤骨に発生したPNET(primitive neuroectodermal tumor)の1例
山口大 放 日山篤人 他
10. 多発性線維性骨異形成症に合併した悪性腫瘍の1例
順大 放 塚田健次 他

- 1 1. 固定金属プレートが発生原因と考えられた血管内皮腫の1例
名古屋市大 放 大島秀一 他
- 1 2. 線維性骨皮質欠損および非骨化性線維腫のMRI 所見
産業医大 放 三島慶子 他
- 1 3. TIシンチグラムで高集積を示したChondromyxoid fibroma の1例
京都府立医大 放 伊藤博敏 他
- 1 4. 診断困難であったPeriosteal chondroma の2例
京大 核 藤本良太 他

昼食 12:00~13:00

III. 13:00~13:48 座長：杉本英治（自治医大）

- 1 5. 肋骨洞動脈瘤様骨嚢腫の1例
徳島大 放 松崎健司 他
- 1 6. 稀な部位にみられた単純性骨嚢腫の3例—これらもSBC?—
近畿大 放 藤井広一 他
- 1 7. 大腿骨の血管腫の1例
信州大 放 植田瑞穂 他
- 1 8. 頭蓋骨原発の骨形成性線維腫の1例
近畿大 放 荒木 裕 他
- 1 9. 右肩甲部より発生し、心臓内進展を来した平滑筋肉腫の1例
北里大 放 滝川政和 他
- 2 0. MPNST(malignant peripheral nerve sheath tumor)
を合併したneurofibromatosisの1例
昭和大 放 清野哲孝 他

IV. 13:48~14:44 座長：西村 玄（獨協医大）

- 2 1. Infantile multisystem inflammatory disease と診断した1例
三木市民病院 放 藤井正彦 他
- 2 2. Human tail を伴うCrouzon 病と考えている1例
京都市立病院 放 山岡利成 他

23. 三角筋原発の形質細胞腫の1例

杏林大 放 佐藤克彦 他

24. 左肘下部に発生した弾性線維腫の1例

南部徳洲会病院 放 大兼 剛 他

25. Fibrous hamartoma of infancy の1例

飯塚病院 放 篠崎賢治 他

26. Intramuscular myxoma の2例

済生会中央病院 放 佐藤浩三 他

27. 脂肪芽腫の2例

名古屋市大 放 石井美砂子 他

コーヒーブレーク 14:44~15:00

V. 15:00~15:56 座長: 江原 茂 (岩手医大)

28. Tumoral deposition of calcium pyrophosphate dehydrate crystal

(Tophaceous pseudogout) の1例

大津赤十字病院 放 木上裕輔 他

29. 異所性腫瘤状石灰沈着の2例: 骨シンチグラフィと骨量測定による経過観察

川崎医大 放核 三好秀直 他

30. 透析患者に生じた異物肉芽腫の1例

近畿大 放 柳生行伸 他

31. 左大腿部Gaseoma の1例

佐賀県立病院好生館 放 澤本博史 他

32. Langerhans cell histiocytosis の放射線学的検討

大分医大 放 立花弘之 他

33. 脂肪成分を含んだ脛骨の慢性骨髓炎の1例

信州大 放 唐木田 修 他

34. 多発性骨病変を来した非定型抗酸菌症の1例

大津赤十字病院 放 箕田俊文 他

フィルムリーディング 16:00~17:30 司会: 鬼塚 英雄 (飯塚病院)

第2日 平成10年1月31日(土)

一般演題

V.8:30~9:34 座長:大和 実(獨協医大)

35. 側頭骨炎から髄膜炎を併発した掌蹠膿疱性骨関節炎の1例
三豊総合病院 放 末光一三 他
36. 特発性骨壊死との鑑別に苦慮した大腿骨内側顆への乳癌転移の1例
沼津市立病院 放 藤本 肇 他
37. 炎症反応を伴った二次性肥大型骨関節症の1例
京都府立医大 放 飯田茂晴 他
38. 腎移植後の無腐性壊死についての検討
東女医大 放 田中宏子 他
39. 破壊性脊椎関節症(DSA)の画像とその経過
仙台社会保険病院 放 田澤 聡 他
40. 囊腫内出血をともなった大きな腰椎滑液囊腫の1例
明和会中通病院 放 河田 泰 他
41. 中足骨に発生した傍骨性ガングリオンの1例
東京歯大市川病院 放 西岡真樹子 他
42. 悪性間葉腫の1例
神奈川がんセ 放 安藤和夫 他

教育講演 9:40~12:00 座長:大場 覚(名古屋市大)

「小児骨軟部疾患の画像診断」

- 1) 先天性疾患 獨協医大 西村 玄 9:40~10:25
- 2) 外傷総論 埼玉県立小児医療センター 相原敏則 10:25~10:55
- 3) 外傷各論 聖マリアンナ医大 大橋健二郎 10:55~11:25
- 4) 関節炎とその関連疾患 岩手医大 江原 茂 11:25~12:00

昼食 12:00~13:00

世話人会 12:00~13:00

世話人会報告 13:00~13:10

第 4 回 総会

第 4 回 総会 報告

VII. 13:10~14:14 座長：新津 守 (筑波大)

4.3. MRI が診断に有用であった足関節外側側副靭帯 avulsion fracture の 1 例

熊本大 放 片平和博 他

4.4. 手の腱断裂の術前評価における MRI の有用性

自治医大 放 福庭栄治 他

4.5. 野球投手の過使用に伴う上肢障害の画像所見

昭和大 放 康 英真 他

4.6. 移植腱成熟度評価における前十字靭帯再建術後の MRI の有用性について

都職青山病院 放 萩 成行 他

4.7. 膝関節屈曲における半月板の移動と形態変化について

大村市立病院 放 川原康弘 他

4.8. 骨折とみ誤られやすい腓骨の栄養血管溝

岩手医大 放 李柱赫 他

4.9. 変位のない小児の骨折の診断

岩手医大 放 江原 茂

5.0. CTガイド下に焼灼法併用経皮的摘除術を施行した osteoid osteoma の 2 例

慶応大 放 山下智裕 他

VIII. 14:14~15:20 座長：西村 浩 (久留米大)

5.1. 乾癬のチガソン治療による骨変化の検討

自治医大 放 兵頭かずさ 他

5.2. 上腕筋に発生した結節型サルコイドーシスの 1 例

東京通信 放 広田佳伸 他

5.3. 傍脊椎部発生の神経芽腫の局所進展形式に関する検討

～脊椎の破壊を伴うか?～

秋田大 放 橋本 学 他

54. Volume Rendering 法にシートフィルターを用いることによって
明瞭に三次元描出することができた硬化性骨腫瘍の1例

慶応大 放診 松本一宏 他

55. Cone-beam CT の初期経験—脊椎領域について—

徳島大 放 牧本裕美 他

56. 大腿骨頸部骨折と治療後のMRI

香川労災病院 放 児島完治 他

57. 乳癌の胸骨転移—骨シンチグラフィによる経過観察例の検討—

川崎医大 放核 大塚信昭 他

58. Oncogenic osteomalacia の1例

聖マリアンナ医大 放 大西 毅 他

59. 閉会の辞

15:20 林 邦昭 (長崎大)

16:00 閉会の辞

16:30 閉会の辞

17:00 閉会の辞

17:30 閉会の辞

18:00 閉会の辞

18:30 閉会の辞

19:00 閉会の辞

19:30 閉会の辞

20:00 閉会の辞