

第十回 日本医学放射線学会骨軟部放射線研究会

会期・会場のご案内

会 期 平成11年 1月30日(土) 9:30~18:30

1月31日(日) 9:30~15:32

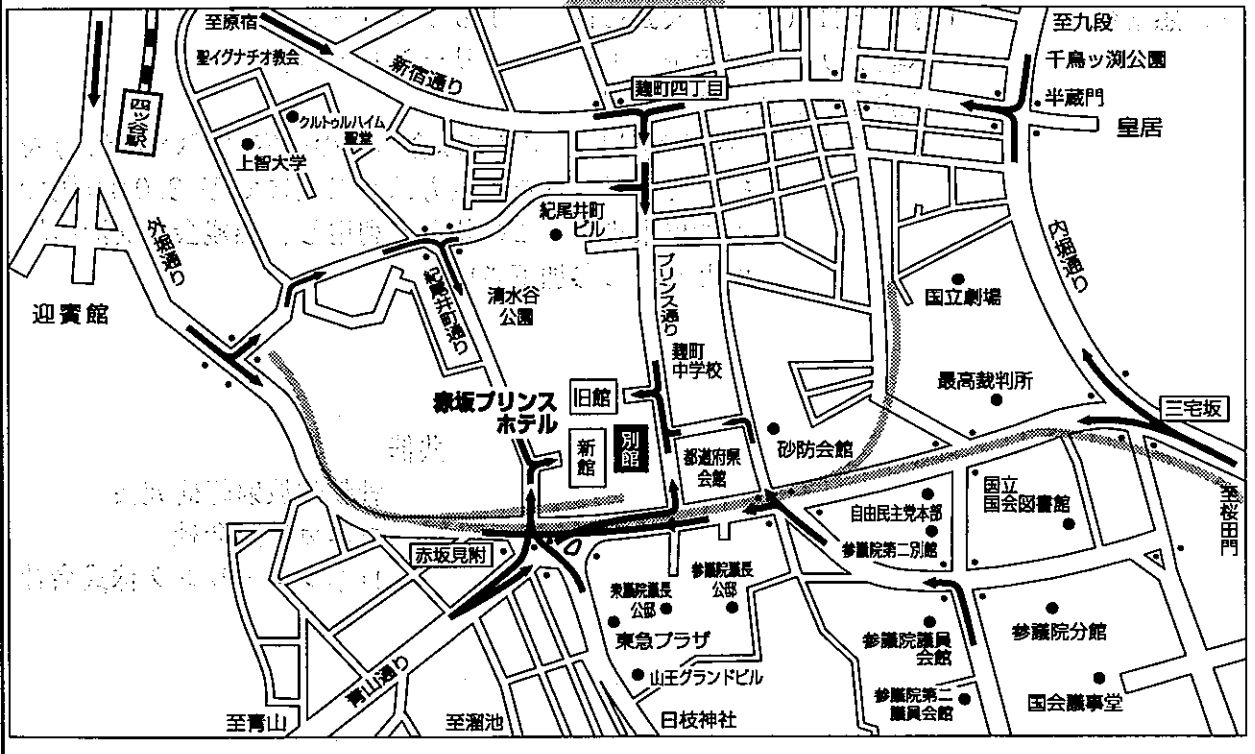
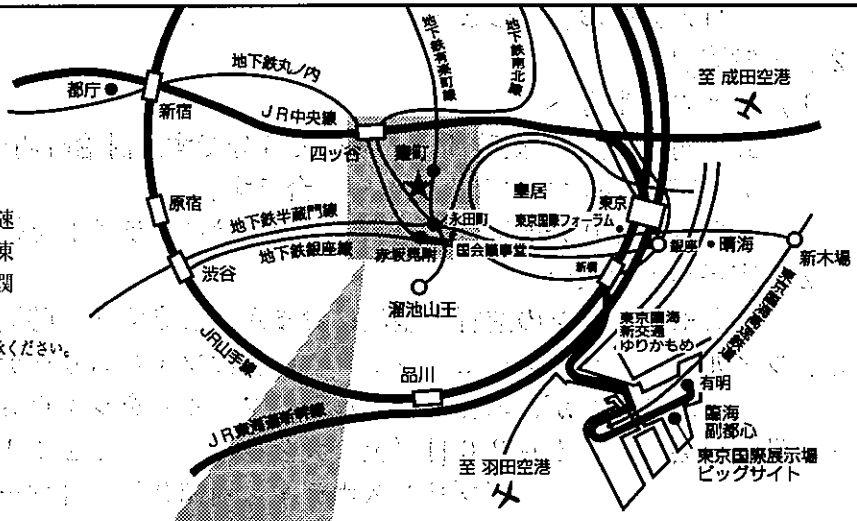
会 場 赤坂プリンスホテル(別館5F.ロイヤルホール)

東京都千代田区紀尾井町1-2 TEL(03)3234-1111

〈交通のご案内〉

車/東京駅から10分、羽田空港から首都高速霞が関出口を経て30分。成田空港から東関東自動車自動車道・京葉道路・首都高速霞が関出口を経て1時間40分。(すべて平常時)

※駐車台数に限りがございますのであらかじめご了承ください。



- 地下鉄銀座線・丸ノ内線赤坂見附駅(弁慶橋口)から徒歩2分
- 半蔵門線永田町駅(7番口)から徒歩2分
- 有楽町線永田町駅(5番口)から徒歩2分。

運 営 事 項

1、研究会参加者へのご案内

- 1) 研究会の受付は、会場にて平成11年1月30日(土)午前8:30より行います。
- 2) 研究会参加者は会場費として¥5,000円を会場受付で払い込んで下さい。
引き替えに、名札・領収書及び研究会出席証明書をお渡しします。
- 3) 本研究会での演者は日本医学放射線学会会員であることを要します。
未入会の先生はあらかじめ骨軟部放射線研究会事務局あての入会手続きをとるか、当日入会をお願いします。

2、一般演題

1) 演者の先生方へ

- a) 一般演題の口演時間は、すべて6分です。討論時間は各演題につき2分です。
- b) スライドはプロジェクター2台です。

発表の2.0分前迄にスライド受け付けにスライドを提出してください。

2) 座長へのお願い

各セッションの進行は座長におまかせしますが、時間厳守でお願いします。

3、フィルムリーディングセッションの症例はフィルムリーディング症例集として送付しておりますが、当日もその症例のフィルムをシャウカステンにかけておきます。

4、世話人会

1月30日(土) 大会初日 12:15~13:15
赤坂プリンスホテル 別館3F 「マーガレットルーム」

5、懇親会

1月30日(土) 大会初日 18:30~20:00
赤坂プリンスホテル 1F 「グリーンルーム」

参加費：¥3,000円

- ペア特典……入場時にペア(組み合わせの内容は問いません)を組んで入場された先生方はお二人にて¥3,000円で参加出来ます。この特典を利用し、懇親会を交流の場所としてご参加下さい。

共催

骨軟部放射線研究会

コニカ株式会社

日本シエーリング株式会社

第10回 日本医学放射線学会骨軟部放射線研究会プログラム

第1日 平成11年1月30日(土)

開会の辞 9:30 蜂屋順一(杏林大学)

一般演題

I. 9:30~10:02 座長:河野 敦(聖母病院)

1. 頭蓋骨より発症した悪性線維性組織球種の1例

徳島大 放 掘 安裕子 他

2. 下顎骨骨肉腫の1例

愛媛県立中央病院 放 新宅香恵子 他

3. 縦隔腫瘍として紹介された胸椎原発骨巨細胞腫の1例

群馬大 放 桜井英幸 他

4. 長期間の経過観察が可能であった乳癌の胸骨および肋骨転移の検討

川崎医大 放 核 三好秀道 他

II. 10:02~10:34 座長:作山 攏子(聖マリアンナ医大)

5. 大腿骨のPNETの1例

近大 放 徳網元嘉 他

6. massive spindle-cell sarcomatous transformationを呈した sacrococcygeal chordoma の1例

佐賀県立病院好生館 放 山口俊博 他

7. 腓骨原発のmalignant epithelioid hemangioendotheliomaの1例

山口大 放 藤村紀子 他

8. 著明な石灰化を伴い、軟骨肉腫と鑑別が困難であった多発性骨髄腫の1例

大分医大 放 清末一路 他

Coffee Break

III. 10:50~11:38 座長:鬼塚英雄(田主丸中央病院)

9. 篩骨蜂巢~鼻腔に限局した線維骨異形成症の一例

徳島大 放 松崎健司 他

10. 慢性骨髄炎に合併したと思われるbenign fibrous histiocytomaの一例

札幌社会保険総合病院 放 七戸柳絵 他

11. 左踵骨に発生したcystic chondroblastomaの1例
香川医大 放 小野優子 他
12. osteochondral fractureとの鑑別が問題となったcalcaneusのosteoid osteomaの1例
順天堂大学浦安病院 放 富吉秀樹 他
13. 13年間長期経過観察し得たGorham病(massive osteolysis)の1例
杏林大 放 片瀬七郎 他
14. 大腿骨に発症したGorham syndromeの1例
珪肺労災病院 放 篠崎健史 他

IV. 11:38~12:10 座長:多田信平(慈恵医大)

15. Currarino三徴候の姉妹例にみられた椎体の骨棘
静岡県立こども病院 放 青木克彦 他
16. 上部腰椎における脊椎分離症の画像診断の特徴
岩手医大 放 Joo-Hyuk Lee 他
17. Scheie病の1例
大津赤十字病院 放 岸本佳子 他
18. melorheostosisの2例
京都市立病院 放 山岡利成 他

昼食 12:10~13:20
世話人会 12:15~13:15
世話人報告 13:20~13:30

教育セミナー 13:30~16:55 座長:大沢 忠

『General Radiologistのための骨関節画像診断—“What you need to know”』
13:30-14:00 慢性関節リウマチの読影ABC 長崎大 放 上谷雅孝
14:00-14:30 小児の骨関節外傷 埼玉県立小児医療センター 放 相原敏則
14:30-15:00 ヘリカルCTによる外傷の診断 聖マリアンナ医大 放 大橋健二郎

Coffee Break

15:15-15:45 臍と靭帯損傷 筑波大 放 新津 守

15:45-16:15 骨腫瘍の読影ABC 慈恵医大 放 福田国彦

16:15-16:55 腰痛症の臨床と画像 福島医大 整外 菊池臣一

フィルムリーディング セッション 17:00-18:30

司会：工藤 祥（佐賀医大）、水谷弘和（名古屋市大）

解答者：江原 茂（岩手医大）

西村 玄（西多摩病院）

青木 純（群馬大）

杉本英司（自治医大）

西村 浩（久留米大）

小山 貴（大津赤十字病院）

懇親会 18:30-20:00

第2日 平成11年1月31日(日)

一般演題

V. 9:30~10:18 座長:林 邦昭(長崎大)

19. びまん性に浸潤を示すMFHの2例
札幌医大 放 玉川光春 他
20. 胸椎原発の primitive neuroectodermal tumor(Askin's tumor)の1例
筑波大 放 村上正影 他
21. 骨盤内 primitive neuroectodermal tumor (PNET)の2例
京都府立医大 放 伊藤博敏 他
22. 骨原発が疑われた malignant peripheral nerve sheath tumorの1例
慶應大 放 山下智裕 他
23. 筋肉内転移を示した悪性黒色腫の1例
筑波大 放 吉岡 大 他
24. 下肢の慢性リンパ水腫に生じた血管肉腫 (Stewart-Treves Syndrome) のMRI所見
佐賀医大 放 中園貴彦 他

VI. 10:18~11:06 座長:古瀬 信(自治医大)

25. 巨大石灰化上皮腫 (giant calcifying epithelioma of Malherbe)の1例
綾部市病 放 興津茂行 他
26. 甲状腺後面より発生した desmoid tumorの2例
東京女子医大 放 町田治彦 他
27. calcified soft tissue leiomyomaの1例
佐野厚生病院 放 入江建夫 他
28. 小児の深部軟部組織に発生した石灰化平滑筋腫の1例
獨協医大 放 遠藤寛子 他
29. macrodystrophia lipomatosaを合併した fibromatous hamartoma of the median nerveの1例
昭和大 放 馬場麻衣子 他
30. desmoplastic fibroblastomaの1例
大津赤十字病院 放 小山 貴 他

Coffee Break

VII. 11:16~11:56 座長：中田 肇 (産業医大)

- 3 1. 下腿に発生したparachordomaの1例
帝京大 放 原澤有美 他
- 3 2. fibrous hamartoma of infancyと考えられた膝窩部軟部腫瘍の1例
名古屋市大 放 富田 均 他
- 3 3. 後脛骨神経分枝に沿って発生した多発性神経鞘腫の1例
田主丸中央病院 放 鬼塚英雄 他
- 3 4. 過去の外傷が原因と思われた軟部組織器質化血腫の1例
旭川医大 放 長沢研一 他
- 3 5. chronic expanding hematomaの画像診断 -MRI所見と病理所見の対比を
中心に-
産業医大 放 青木隆敏 他

ランチオン特別講演 12:15~12:50 座長：片山 仁 (順天堂大)

「骨軟部放射線研究会の10年を振り返って-過去と将来-」
大場 覚 (名古屋市大)

VIII. 13:00~13:56 座長：宗近宏次 (昭和大)

- 3 6. 肩関節痛を有するスポーツ選手における上腕骨骨頭の subchondral cystの
臨床的意義
慈恵医大 放 土肥美智子 他
- 3 7. 乾癬患者における骨関節変化の再評価
自治医大 放 兵藤かずさ 他
- 3 8. 上腕二頭筋長頭腱断裂のMRI
長崎大 放 麻生暢哉 他
- 3 9. 自家腱による膝前十字靭帯再建術後のMRI
鳥根医大 放 福庭栄治 他
- 4 0. Bankart損傷部の治療に適した固定肢位：外傷性肩関節前方脱臼の1症例にお
けるMRIによる検討
秋田大 放 佐志隆士 他
- 4 1. 滑膜性血管腫の1例
旭川医大 放 片田竜司 他
- 4 2. 強直性痙攣に合併した両側股関節中心性脱臼骨折の1例
聖マリアンナ医大 放 松本純一 他

IX. 13:56~14:44 座長：原沢有美（帝京大）

43. エチドロン酸二ナトリウム投与により改善を認めたmyositis ossificans
の1例

東京通信病院 放 佐藤克彦 他

44. 外側円板状半月板切除後に離断性骨軟骨炎様変化を生じた2例

健康保険諫早総合病院 放 中原信哉 他

45. Paget病23例の検討

大阪船員保険病院 放 中西克之 他

46. 潜水夫に生じた上腕骨頭壊死の1例

秋田大 放 呉 隆浩 他

47. phalangeal microgeodic diseaseのMRI所見

自治医大 放 藤田晃史 他

48. cryptococcal osteomyelitisの1例

産業医大 放 高橋広行 他

X. 14:36~15:32 座長：遠藤啓吾（群馬大）

49. 骨軟部腫瘍の診断における²⁰¹Tl低集積の有用性

金沢大 核 隅屋 寿 他

50. 巨細胞腫における²⁰¹Tlシンチグラフィ

金沢大 核 樋口隆弘 他

51. 悪性骨軟部腫瘍における肝臓転移に関する検討

久留米大 放 大熊一彰 他

52. P-31 MR spectroscopyによる軟部腫瘍の良悪性の鑑別の試み

聖マリアンナ医大 放 橋本あず真 他

53. 骨軟部悪性腫瘍に対する体外照射骨移植治療後の検討

新潟大 放 樋口健史 他

54. 高吸水性樹脂（SAP-microsphere）を用いた進行骨盤骨腫瘍に対する動脈塞
栓療法を試み

りんくう総合医療センター 放 大須賀慶悟 他

閉会の辞：蜂屋順一（杏林大学）