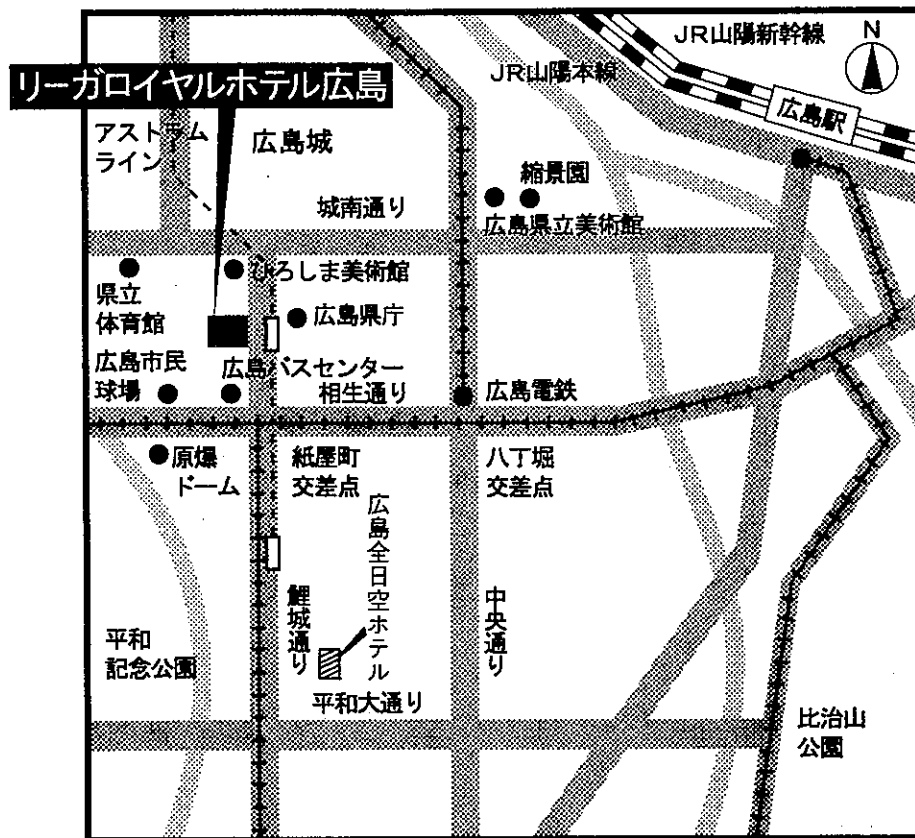


# 第13回 日本医学放射線学会骨軟部放射線研究会 会期・会場のご案内

会 期 平成14年1月25日(金) 12:30~17:30  
26日(土) 9:00~15:30

会 場 リーガロイヤルホテル広島  
〒730-0011 広島市中区基町 6-78  
☎082-502-1121

## 会場ご案内図



### 交通機関と所要時間

- JR広島駅 — 車：約10分  
路面電車：約15分  
(紙屋町駅下車徒歩：約3分)
- 広島空港 — リムジンバスで約55分  
(広島バスセンター下車徒歩：3分)
- 宇品港 — 車：約17分  
路面電車：約30分  
県面電車：約15分
- アストラムライン — 県庁前駅下車すぐ

リーガロイヤルホテル広島

# 運 営 事 項

## 1. 研究会参加者へのご案内

- 1) 研究会の受付は、会場にて平成14年1月25日(金) 正午より行います。
- 2) 研究会参加者は会場費として¥5,000を会場受付で払い込んで下さい。  
引き替えに、名札・領収書及び研究会出席証明書をお渡しします。
- 3) 本研究会での演者は日本医学放射線学会会員であることを要します。  
本会に未入会の方はあらかじめ骨軟部放射線研究会事務局あての入会手続きをとるか、当日入会をお願いします。

## 2. 一般演題

### 1) 演者の先生方へ

- a) 一般演題の口演時間は、すべて6分です。討論時間は各演題につき2分です。
- b) スライドはプロジェクター2台です。  
発表の20分前にスライド受け付けにスライドを提出してください。
- c) パソコンを使用して発表される場合はご自身のノート型パソコンをご持参下さい。  
受付終了後講演会場にてPC待機用デスクにてPCを立ち上げていただき、プロジェクターとの接続を行なって下さい。待機デスクにはAC電源及び接続コネクターとのアダプターをご用意しております。PCの操作は先生ご自身にてお願いいたします。

### 2) 座長へのお願い

各セッションの進行は座長におまかせしますが、時間厳守でお願いします。

3. フィルムインタープリテーションの症例はフィルムインタープリテーション症例集として送付しておりますが、当日もその症例のフィルムはシャウカステンにかけておきます。

## 4. 世話人会 1月26日(金) 大会2日目 7:50~8:50

リーガロイヤルホテル3F 安芸

「お願い：日本医学放射線医学雑誌では原稿は少なく困っておりますので、是非口演した症例の症例報告を投稿して下さるようお願いいたします」

共催 骨軟部放射線研究会  
コニカ株式会社  
日本シエーリング株式会社

# 第13回 日本医学放射線学会骨軟部放射線研究会プログラム

第1日 平成14年1月25日(金)

開会の辞 12:30 伊藤勝陽(広島大 放)

## 一般演題

I. 12:30~13:10 座長:水谷弘和(名古屋市大 放)

1. 側頭骨原発 chondroblastoma の1例  
千葉大 放 本折 健 他
2. 大腿骨遠位に発生した Endovascular papillary angioendothelioma (Dabska tumor) の1例  
京都市立病院 放 西野水季 他
3. 初診時多発骨転移のみられた胸椎原発脊索腫の1例  
松江市立病院 放 堀 郁子 他
4. 脛骨 Adamantinoma の2例  
慶応大 放診 高木百重 他
5. 成人T細胞白血病の手指の骨吸収の特徴  
岩手医大 放 江原 茂 他

II. 13:10~13:50 座長:藤本 肇(沼津市立病院 放)

6. 単純X線写真で良性嚢胞性病変に類似した腓骨Ewing肉腫の1例  
名古屋市大 放 辻 浩子 他
7. Clear cell chondrosarcoma の画像所見  
京大 放 小山 貴 他
8. 骨発生 Mesenchymal chondrosarcoma の画像所見  
京大 放 小山 貴 他
9. 遺伝性多発性骨軟骨腫に生じた仙骨の二次性軟骨肉腫の1例  
札幌医大 放 土本 正 他
10. 右前腕に発生した Clear cell sarcoma の1例  
旭川医大 放 稲岡 努 他

Ⅲ. 13:50~14:30

座長：藤本良太（京大 核医学）

11. 膝の線維脂肪腫の1例

佐賀医大 放 澤田章宏 他

12. 脊柱管内進展をきたした頸部脂肪芽腫の1例

徳島大 放 松崎健司 他

13. 早期に再発した Calcifying fibrous pseudotumor の1例

明石市民病院 放 興津茂行 他

14. 後頭皮下の ruptured epidermal cyst の1例

三重大 放 西田純子 他

15. Mycobacterium avium complex tenosynovitis の1例

京都市立病院 放 北原 均 他

Coffee Break 14:30~14:45 (15分)

Ⅳ. 14:45~15:25

座長：南 学（東大 放）

16. Extraskkeletal chondroma の画像所見

産業医大 放 小野寺 周 他

17. Extraskkeletal chondroma の1例

札幌医大 放 兵頭かずさ 他

18. 右肩皮下 3.5 mm 大 Glomus 腫瘍の1例

福井日赤病院 放 小坂信之 他

19. 腫瘍内出血を伴う神経鞘腫の3例

長崎大 放 岩本敏志 他

20. Aggressive な画像所見を呈し悪性腫瘍との鑑別が困難であった下腿皮下の Giant cell tumor of tendon sheath の1例

筑波大 放 岡本嘉一 他

V. 15:25~15:57 座長：松尾義朋（聖路加国際病院 放）

21. 腰部脊柱管内ガングリオンの2例

関東労災病院 放 塩野孝博 他

22. 足底に発生した極めて稀な fibro-osseous pseudotumor of the digit と  
思われる1例

大阪医大 放 山本和宏 他

23. 拡散強調画像にて著明高信号を示した扁平上皮癌合併巨大類表皮嚢腫の  
1例

済生会新潟第二病院 放 根本健夫 他

24. 上腕部 Tumoral calcinosis の1例

川崎病院 放 木村和彦 他

VI. 15:57~16:29 座長：櫛橋民生（昭和大横浜北部病院 放）

25. 指先に発生した MPNST の1例

熊本大 放 林田佳子 他

26. 臀部巨大腫瘤を形成した粘液癌の1例

沼津市立病院 放 藤本 肇 他

27. Low-grade fibromyxoid sarcoma の1例

佐賀県立病院好生館 放 松延 亮 他

28. 骨破壊がなく右脳神経麻痺、対麻痺を示した myxoid liposarcoma の  
骨転移の1例

国立函館病院 放 伊藤克哉 他

片山講演 16:30~17:30 座長：井内康輝（広島大学 第二病理）

『軟部肉腫の病理』

恒吉 正澄（九州大学大学院医学研究院 医学部 形態機能病理学教授）

## 第2日 平成14年1月26日(土)

世話人会 7:50~8:50 リーガロイヤルホテル広島 3F 安芸

### 一般演題

VII. 9:00~9:56 座長：西村 浩 (久留米大 放)

29. 肘部石灰化腫瘍と BHL を呈した血管肉腫の 1 例  
岡崎市民病院 放 小山雅司 他
30. 骨外性軟骨肉腫の 2 例  
山口大 放 国弘佳枝 他
31. 著明な石灰化を伴った脱分化型脂肪肉腫の 1 例  
昭和大 放 扇谷芳光 他
32. 右肩に孤立性の軟部腫瘍として発症した IgD myeloma の 1 例  
杏林大 放 中嶋美佳 他
33. 下腿筋肉内腫瘍を原発とした ATL の 1 例  
大分医大 放 安藤ゆみ子 他
34. 硬膜外発生悪性リンパ腫の 1 例  
神戸大 中放 森 岳樹 他
35. Extraskkeletal myxoid chondrosarcoma の 1 例  
札幌医大 放 玉川光春 他

VIII. 9:56~10:44 座長：青木 純 (群馬大 中放部)

36. 腰椎のマルチスライス CT ミエログラフィにおける被曝線量の低減  
：dose modulation の評価  
慈恵医大 放 北井里美 他
37. 骨格筋の筋収縮運動時における高速MR画像  
京大 映像医療 藤原俊孝 他
38. MTC 比、ADC 値測定が診断に有用と思われた骨軟部腫瘍の 3 例  
久留米大 放 長田周治 他
39. 骨シンチグラフィにおける腫瘍関連のびまん性高集積について  
聖マリア病院 画像診断 桂木 誠 他
40. 血管腫における TI-201 集積の特徴  
金沢大 バイオトレーサー診療 樋口隆弘 他
41. 化学療法後の赤色髄に FDG-PET が集積し転移性腫瘍との鑑別を要した  
2 症例  
京大 放 木戸 晶 他

Coffee Break 10:44~11:00 (16分)

IX. 11:00~11:40 座長：杉本英治(昭和大藤ヶ丘病院 放)

42. MRIで早期より経過観察しえた大腿骨頸部ストレス骨折の1例  
聖マリアンナ医大 放 笹下 薫 他
43. Little league shoulderの単純写真とMRI所見の検討  
昭和大横浜市北部病院 放 藤澤英文 他
44. Periosteal fasciitisの1例  
大津赤十字病院 放 梅岡成章 他
45. 股関節周囲の石灰沈着性腱炎/滑液包炎の画像所見  
大村市立病院 放 山口哲治 他
46. 母趾肥大を来した慢性骨髄炎の1例  
聖マリアンナ医大東横病院 放 北川あず真 他

11:40~11:45 世話人会報告

ランチオンセミナー 12:00~13:00

座長：伊藤勝陽(広島大学)

『どうしてヒトでは胸にだけ肋骨があるのか？』

～実験発生学的研究』

講師：青山裕彦(広島大学医学部第一解剖学教室教授)

X. 13:00~13:56 座長：大橋健二郎(聖マリアンナ医大 放)

47. 医原性環軸椎回旋性固定の1例  
聖マリアンナ医大 放 川野 剛 他
48. 断片が後十字靭帯の背側に位置した半月板バケツ柄断裂の症例  
筑波大 放 新津 守 他
49. Periarticular osteoporosisの1例  
慶応大 放 井上政則 他
50. 肩関節の“hidden lesion”のMRI所見  
秋田大 放 泉 純一 他

51. Erdheim-Chester 病の 1 例

舞鶴共済病院 放 山元龍哉 他

52. 同胞発生を含む Type II Spinal muscular atrophy の 3 例

筑波大 放 植野映子 他

53. 大量胸水をきたした神経線維腫症 I 型関連側方頸胸椎髄膜瘤の 1 例

新潟大 放 鈴木昌志 他

フィルムインタープリテーションセッション 14:00~15:30

Moderator: 小野千秋 (広島大 放)

下瀬省二 (広島大 整外)

出題者: 症例 1 徳田 修 (山口大 放)  
症例 2 大川元臣 (香川医大 放)  
症例 3 児島完治 (香川労災病院 放)  
症例 4-6 小野千秋 (広島大 放)

読影者: 症例 1 神島 保 (北大 放)  
症例 2 林田佳子 (熊本大 放)  
症例 3 吉本敦史 (市立芦屋病院 放)  
症例 4 新津 守 (筑波大 放)  
症例 5 徳田 修 (山口大 放)  
症例 6 笹下 薫 (聖マリ医大 放)

閉会の辞 伊藤勝陽 (広島大学)