


第35回骨軟部放射線研究会 症例検討 症例 1



左臀部腫瘤

※個人特定リスク回避のため症例提示施設を記載しておりません

50歳台 女性

病歴：数か月前に左臀部に腫瘤を自覚したが様子を見ていた

既往歴：心筋症（除細動器挿入中）、子宮頸癌（完治）、外傷歴なし

生活歴：喫煙20本/日（20-35歳）、機会飲酒

家族歴：胃癌（父）骨軟部腫瘍の家族歴なし

50歳台 女性

身体所見：

左臀部腫瘤（10×7 cm）、弾性硬

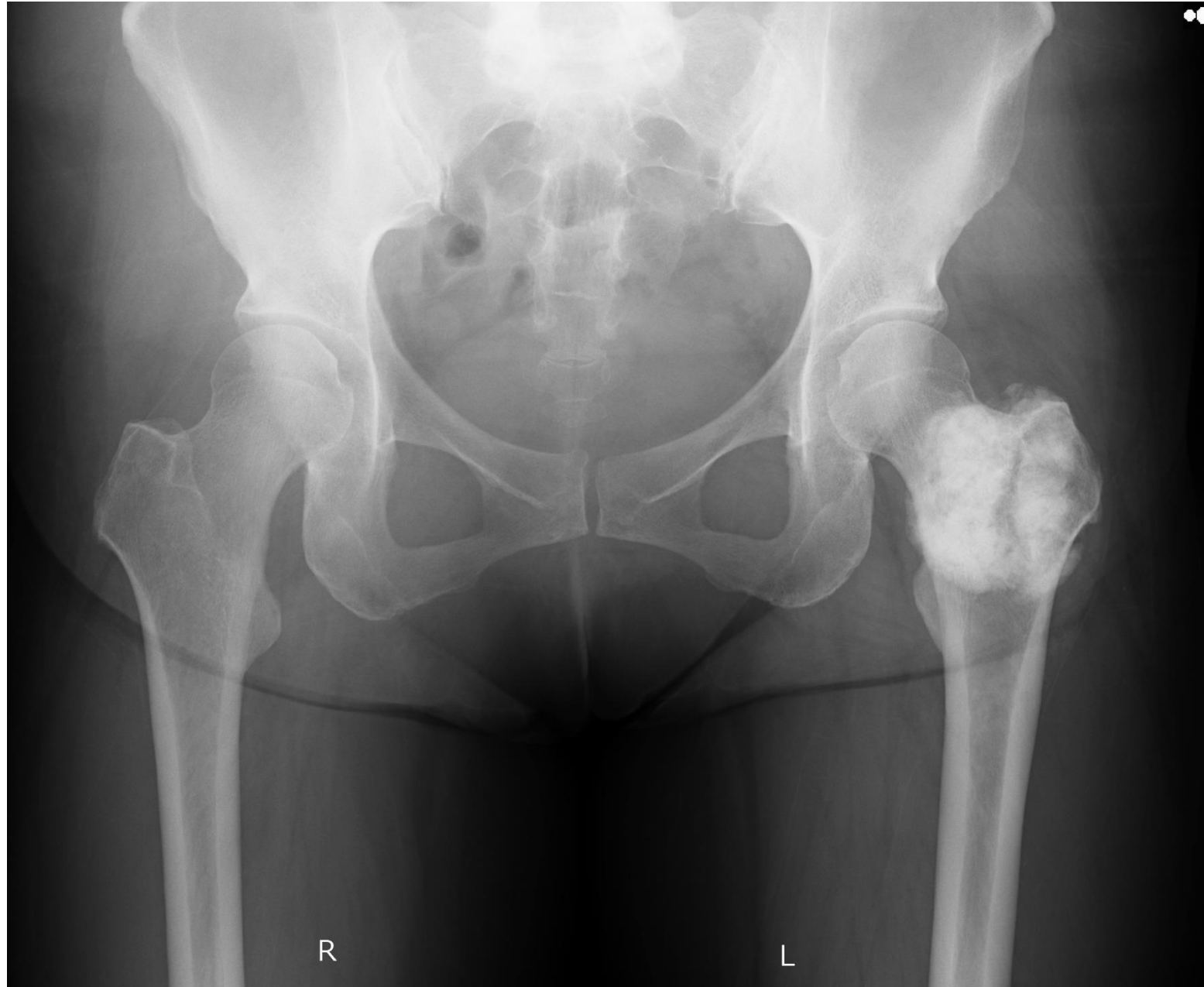
皮膚の色調は正常、熱感なし

境界明瞭で皮膚との可動性は保たれているが、底面との可動性はよくわからない

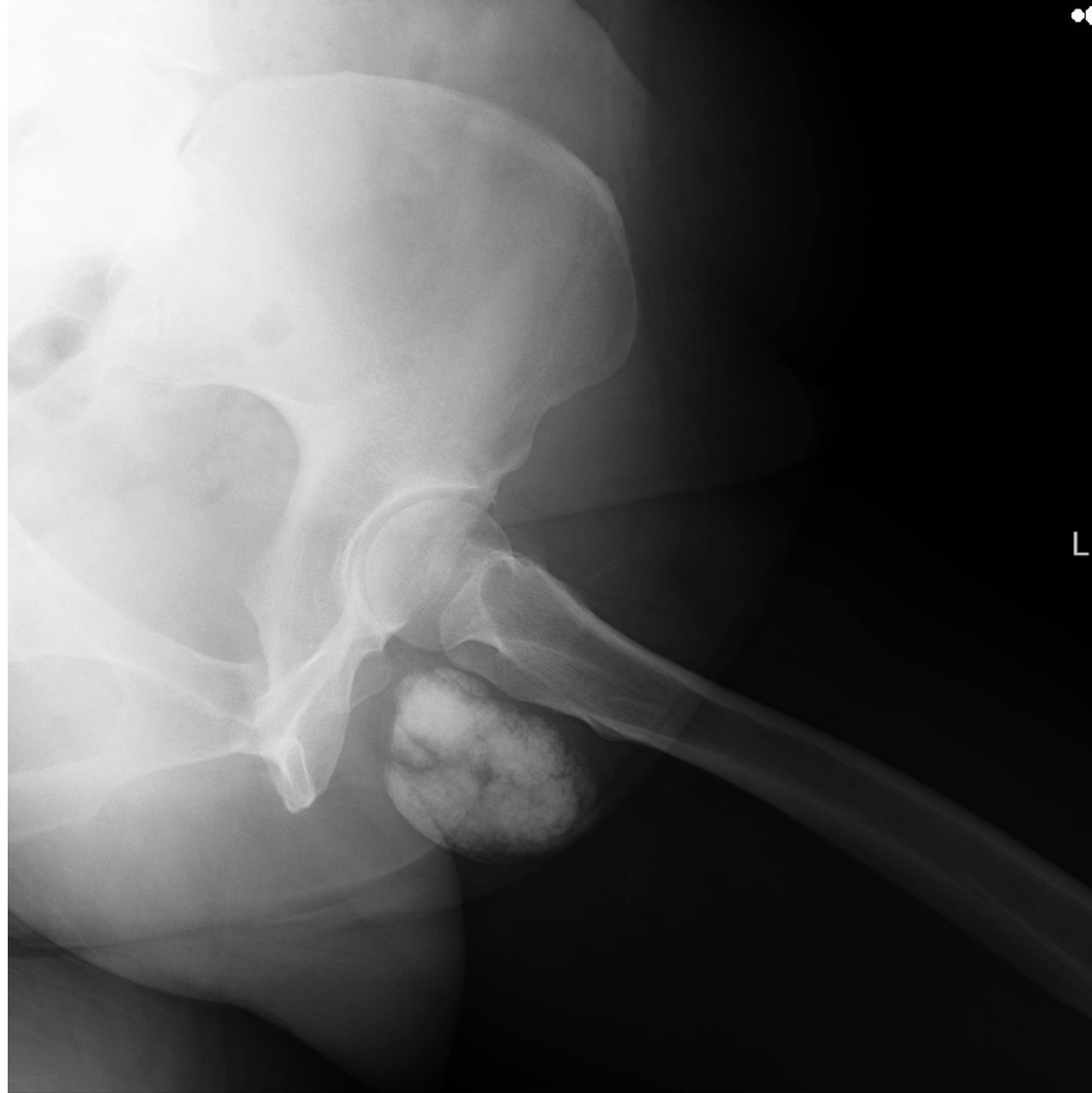圧迫による放散痛の出現なし

拍動なし

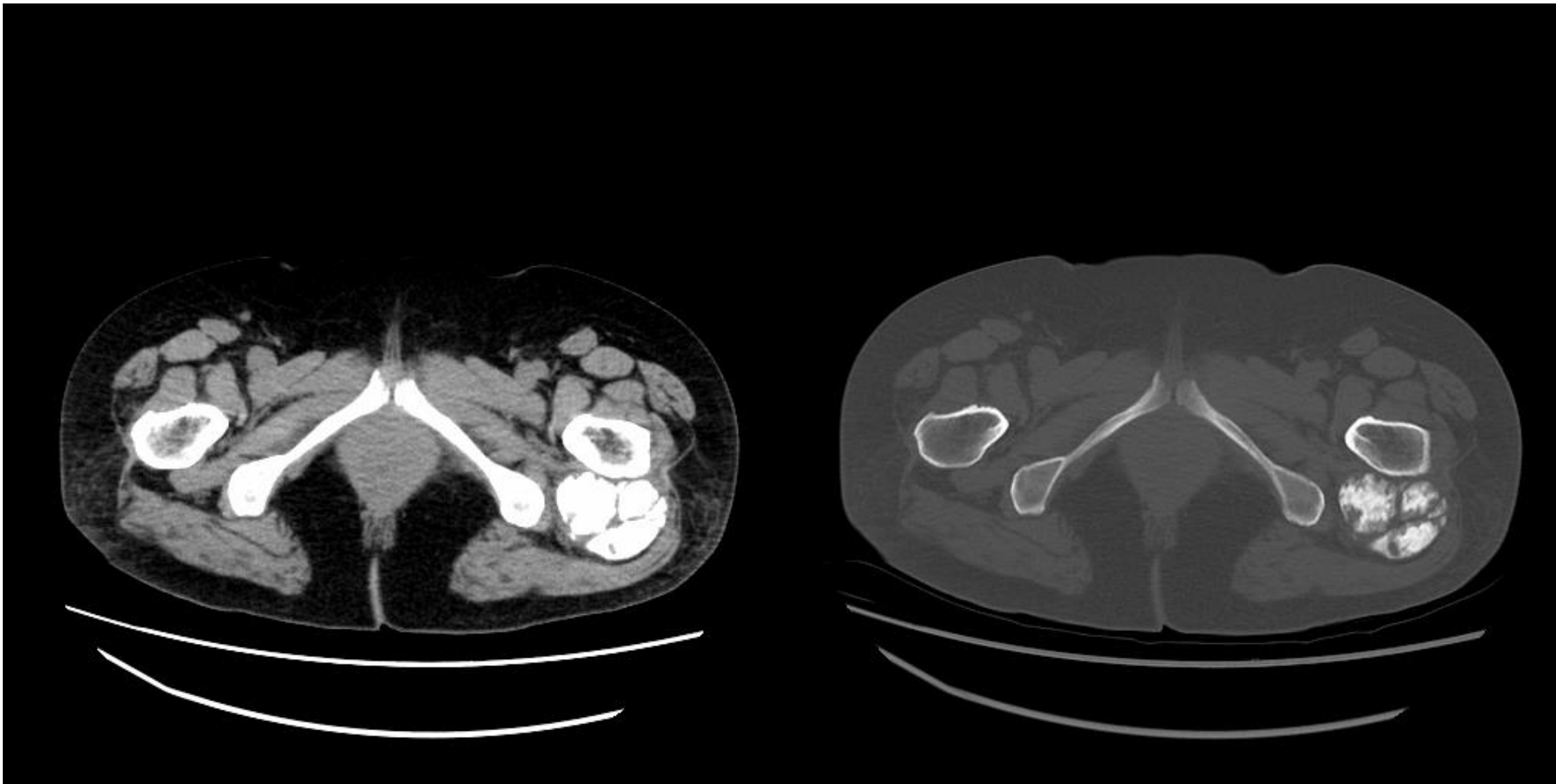
- Key画像



- Key画像



- Key画像



- Key画像

