

第35回骨軟部放射線研究会 症例検討 症例 3



左大腿部痛

※個人特定リスク回避のため症例提示施設を記載しておりません

50歳台 女性

【主訴】

左大腿部痛

【病歴】

2ヶ月前より誘因なく左大腿部痛を自覚し、改善ないため来院した。

【身体所見】

左股関節から大腿にかけて疼痛あり、腫脹熱感なし。

【既往歴】

特記なし

血液生化学検査

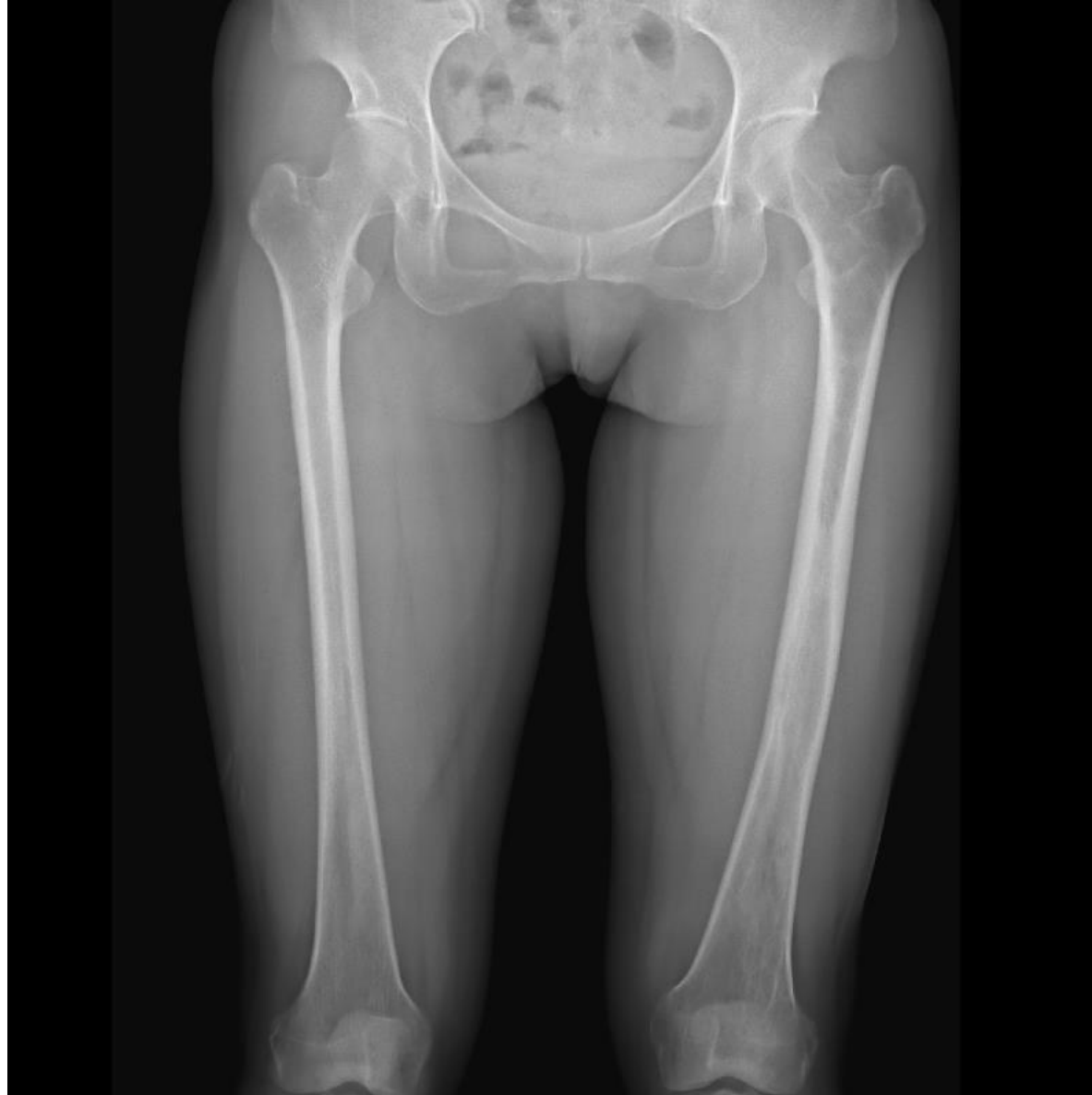<血算>

WBC 5500 / μ l , RBC 471万 / μ l, Hb 14.5 g/dl, PLT 17.9万 / μ l

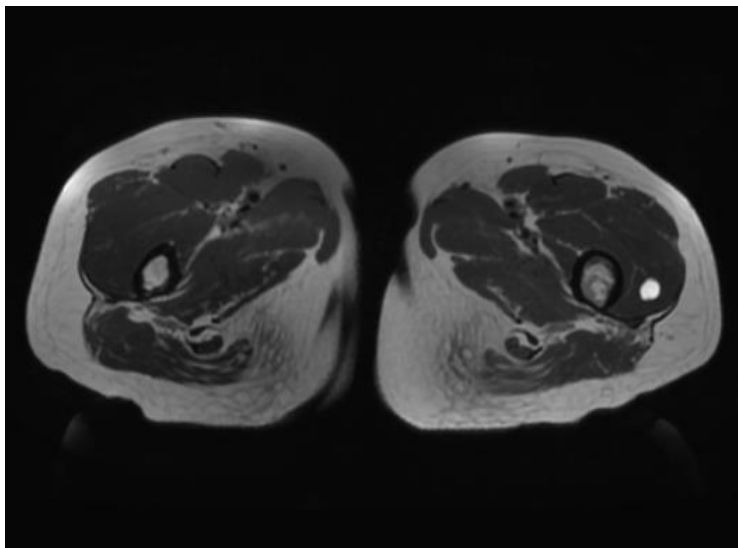
<生化>

Na 142mmol/l, K 3.6 mmol/l, Cl 104mmol/l, Ca 9.5 mg/dl
TP 7.2 g/dl, Alb 4.2 g/dl, AST 17 U/l, ALT 11U/l, LDH 173U/L, BUN
12mg/dL, Cre 0.51mg/dL, CK 98 U/l, CRP 0.12 mg/dl

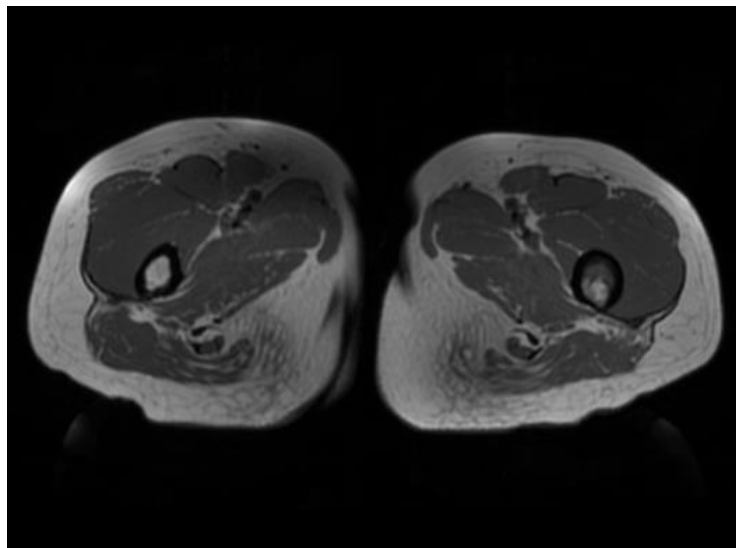
単純X線写真正面像



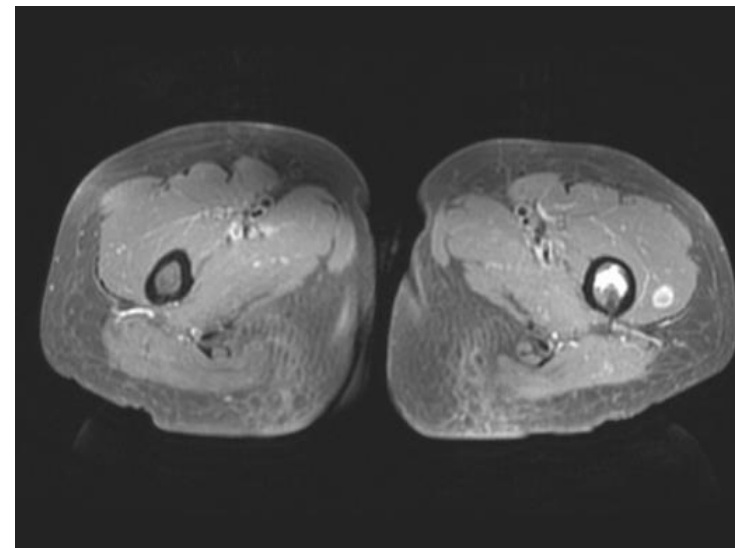
T2強調像



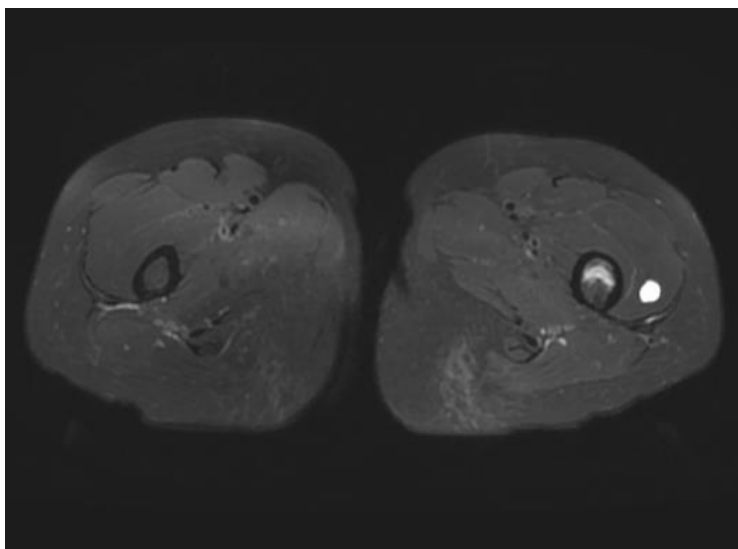
T1強調像



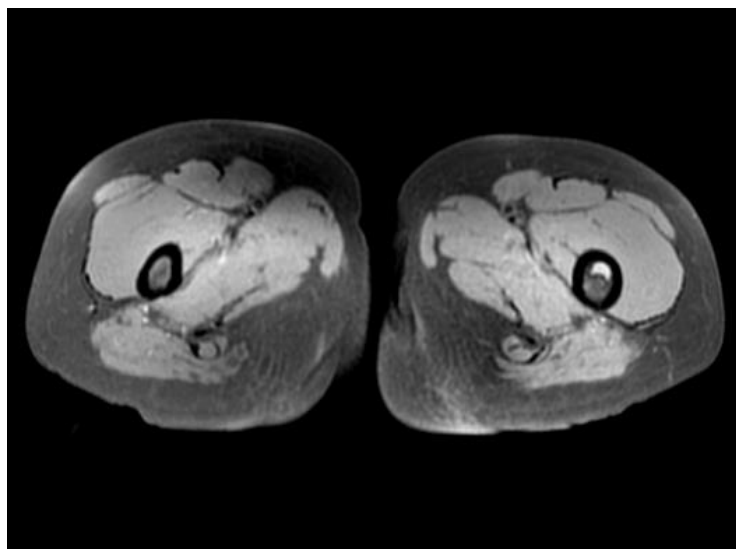
脂肪抑制造影T1強調像



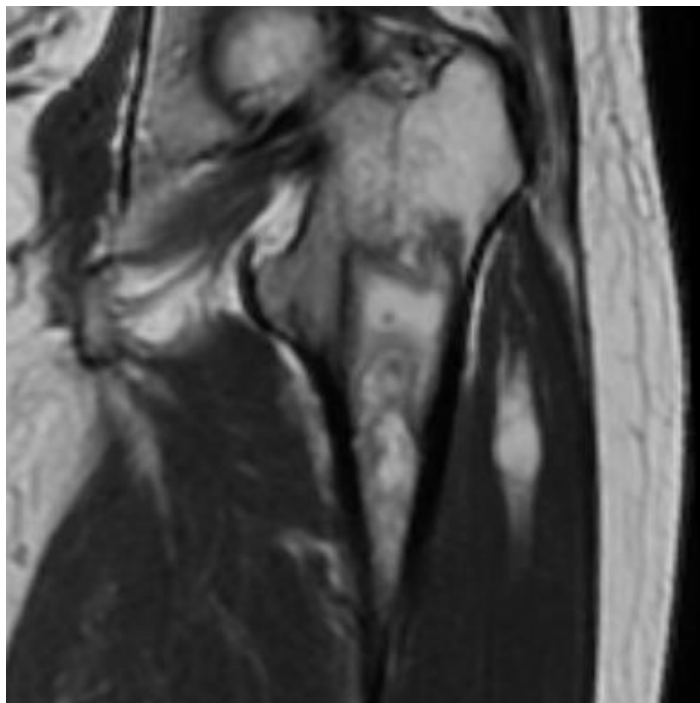
脂肪抑制T2強調像



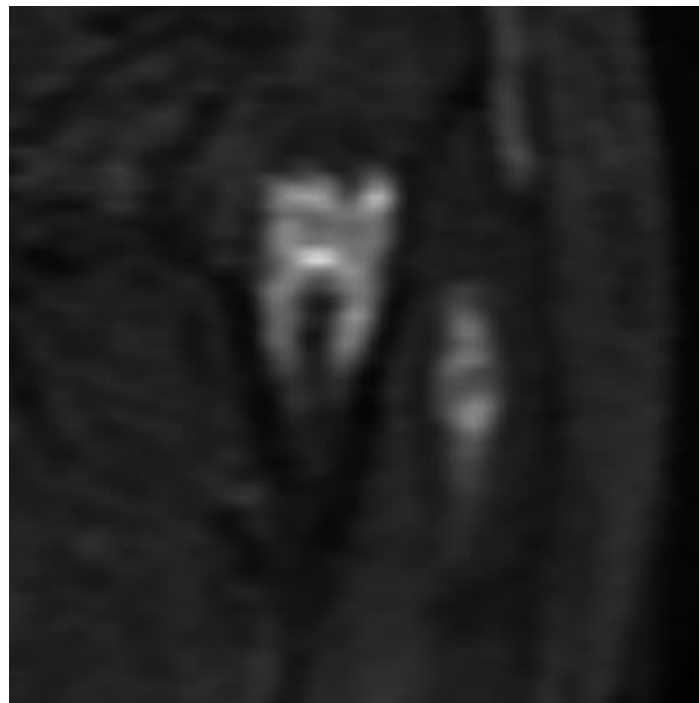脂肪抑制T1強調像



T2強調冠状断像



DWI



ADC map

