


第35回骨軟部放射線研究会 症例検討 症例 5



右大腿部腫瘍

※個人特定リスク回避のため症例提示施設を記載しておりません

70歳台 女性

【主訴】

右大腿部腫瘍と疼痛

【現病歴】

2ヶ月に右大腿部腫瘍と疼痛が出現し、前医MRIにて腫瘍を認めたため、紹介となった。

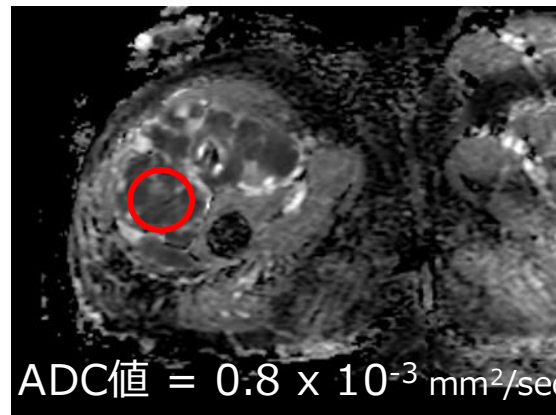
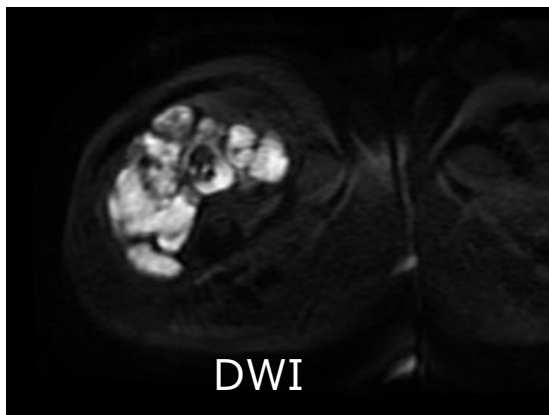
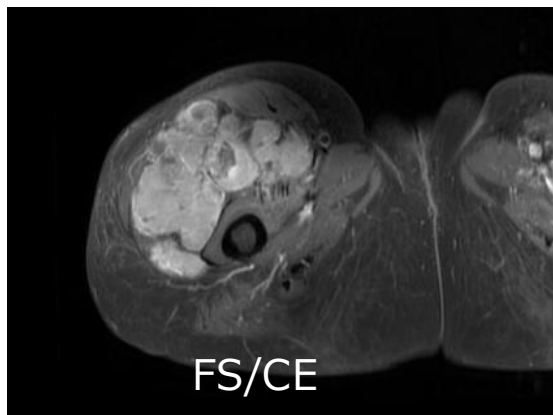
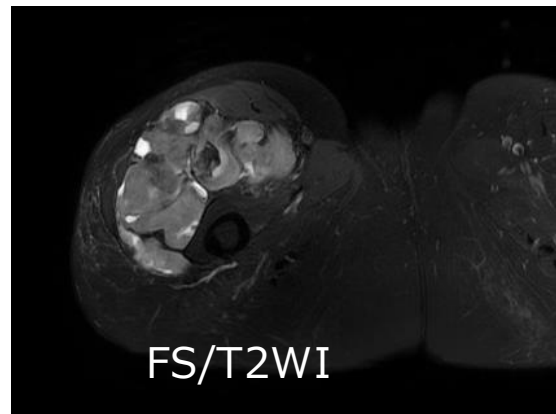
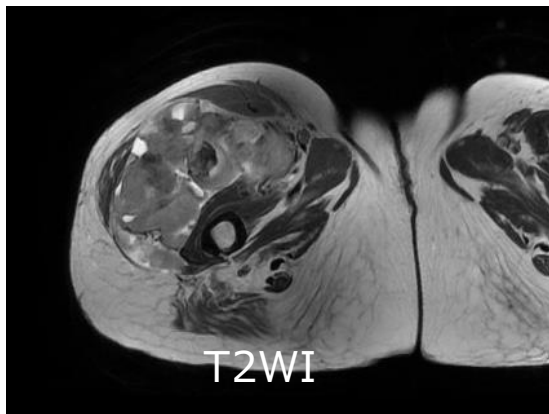
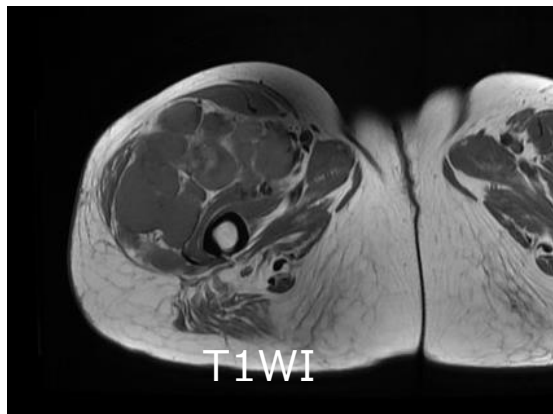
【身体所見】

右大腿部腫脹、右大腿部痛

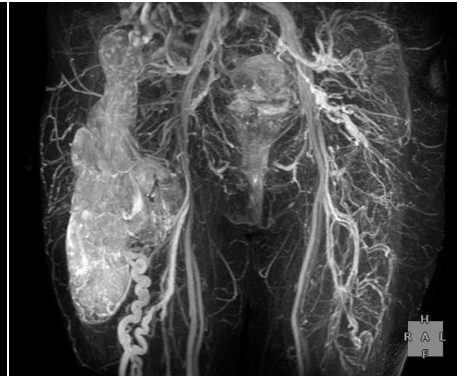
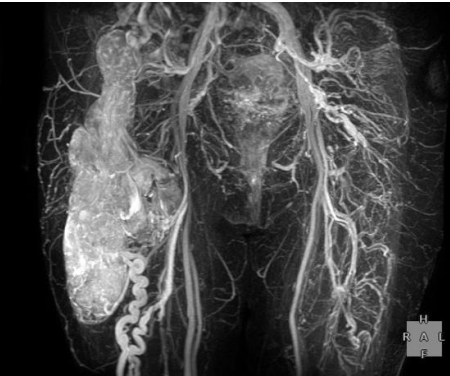
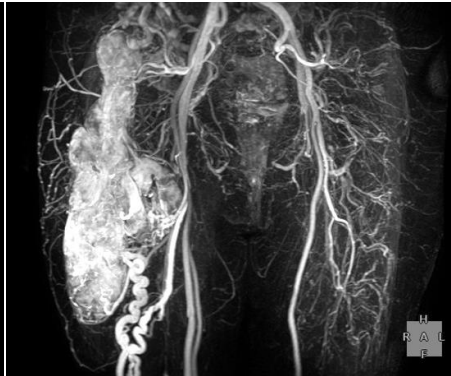
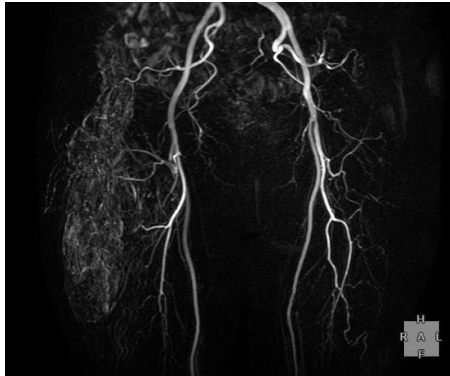
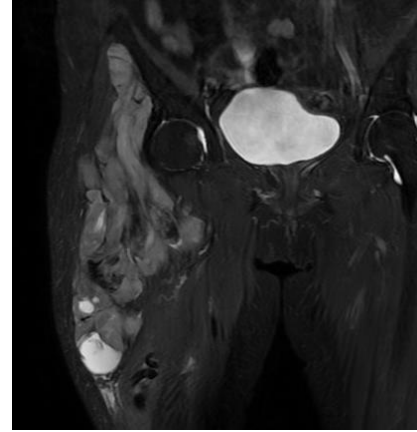
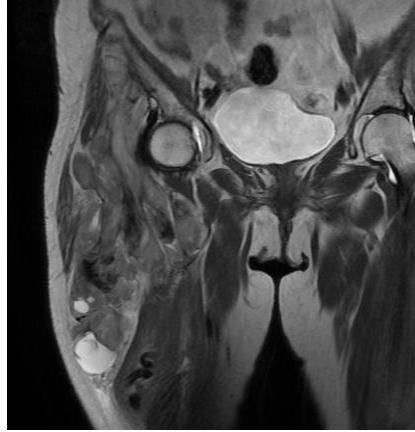
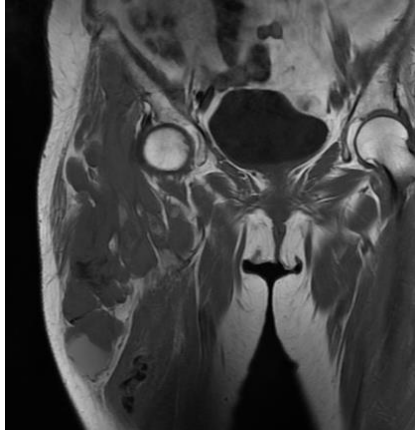
【血液生化学検査】

異常なし

MRI



MRI



CT

