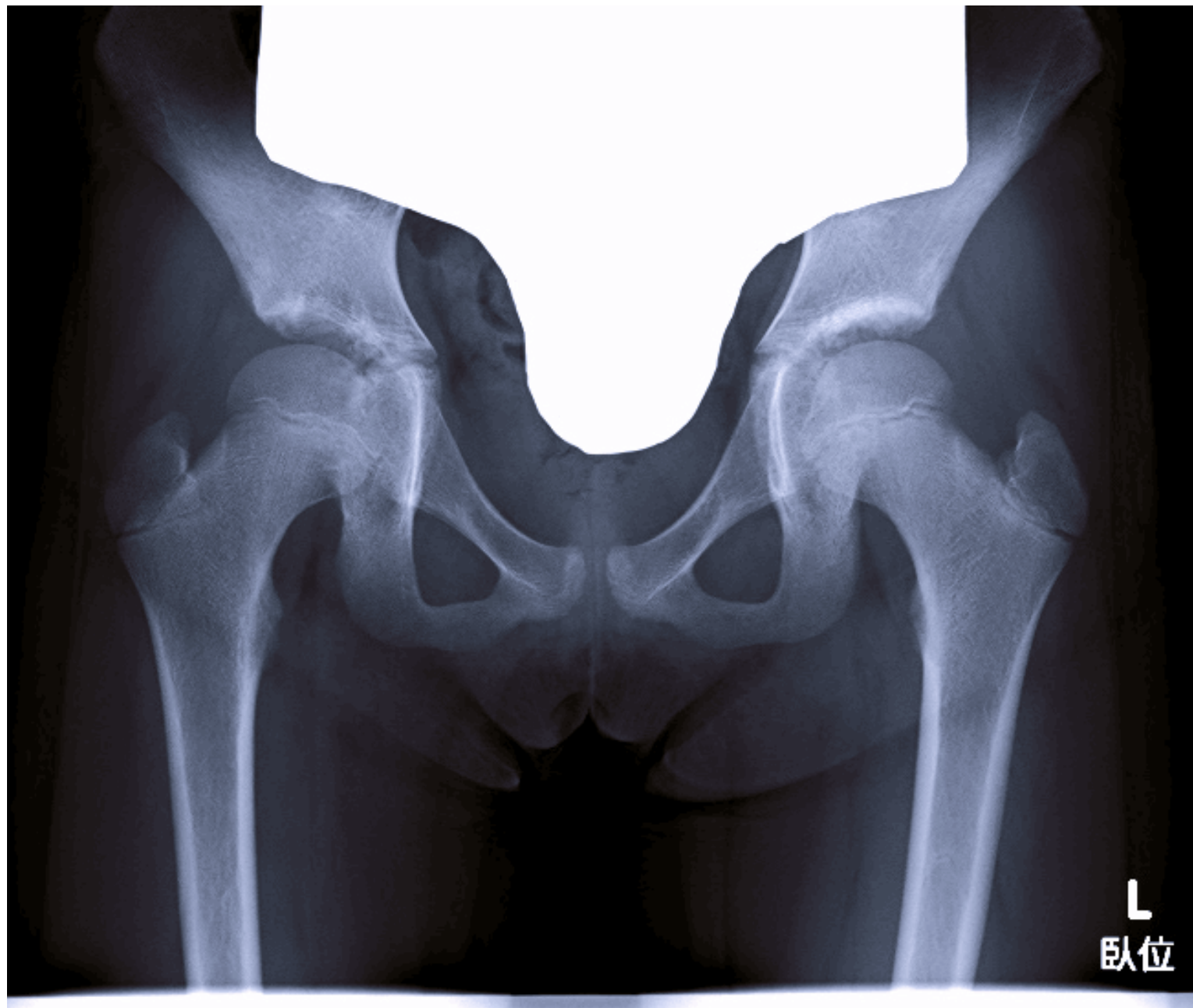

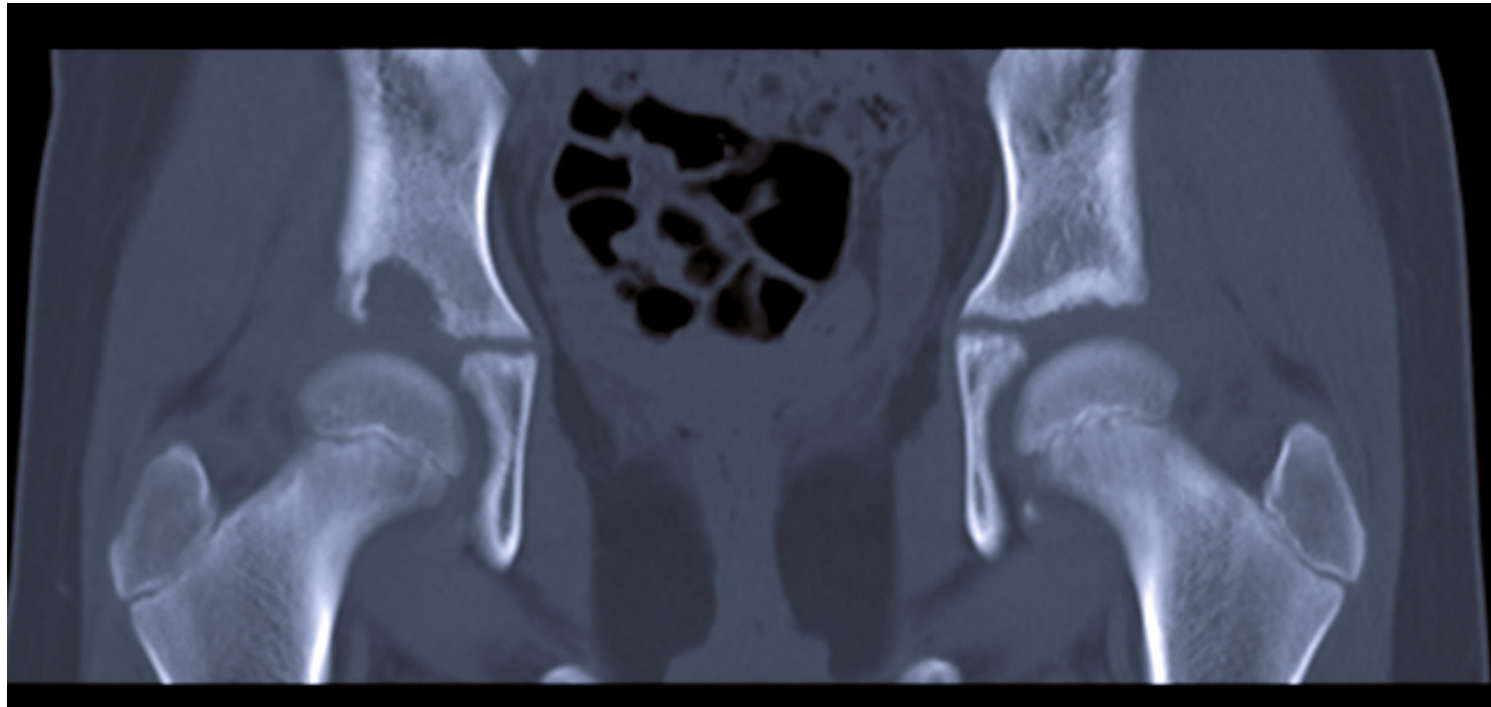
徳島症例 1 7歳 女児

- 病歴：体操中に開脚をしたときに右股関節痛を自覚。その後夜間痛出現。
- 身体所見：股関節可動域に左右差なし
FABEREtest 右陽性

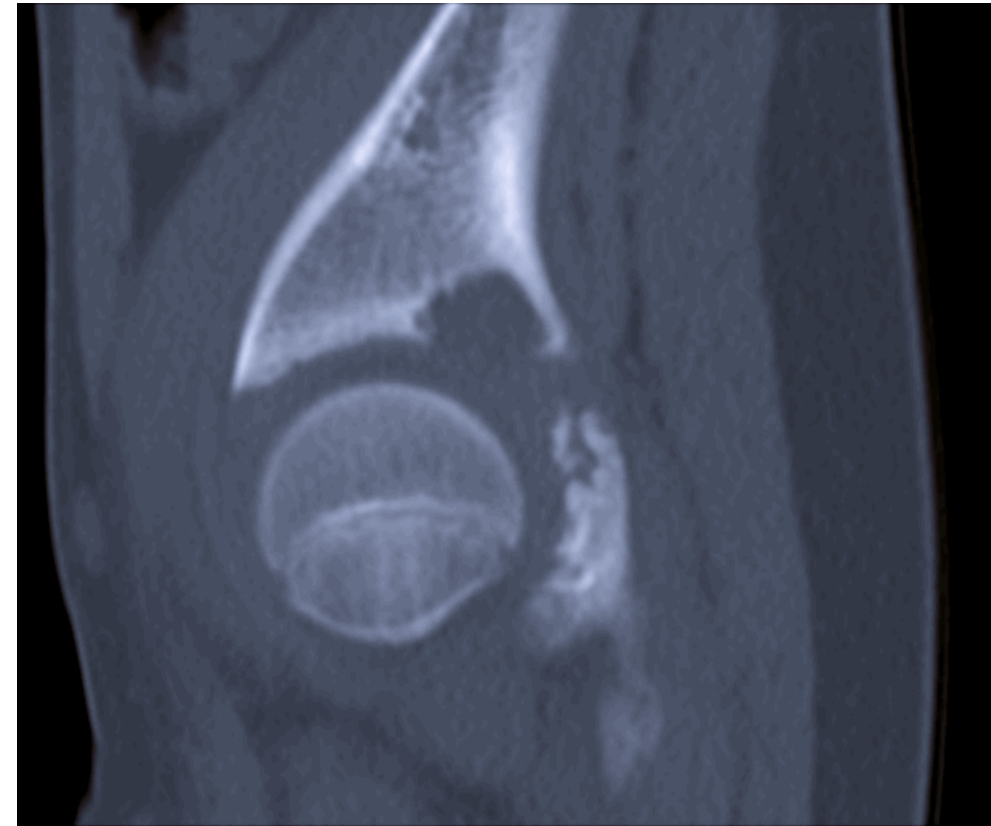


単純X線写真正面像

徳島症例1

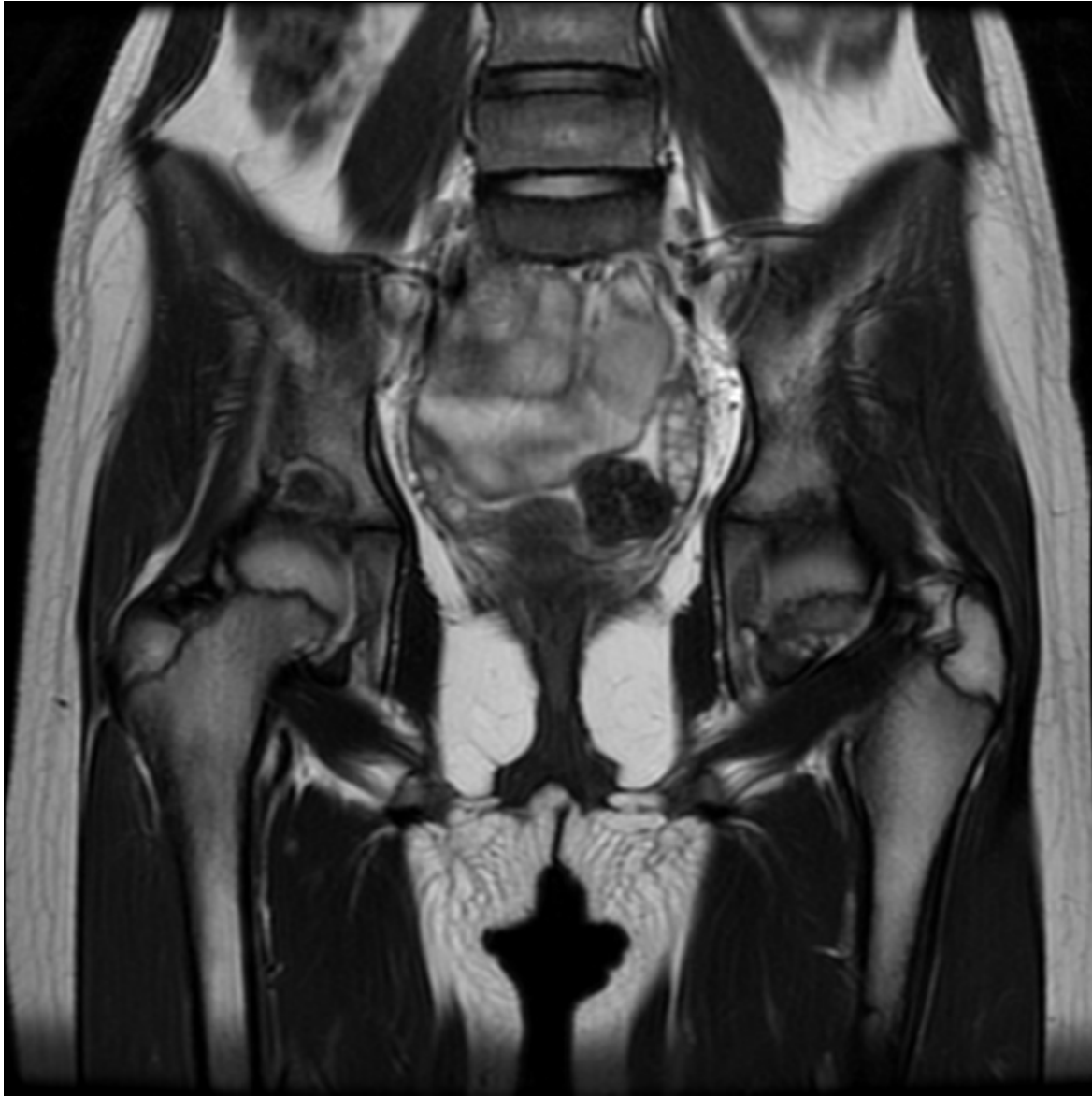

単純CT MPR冠状断再構成画像

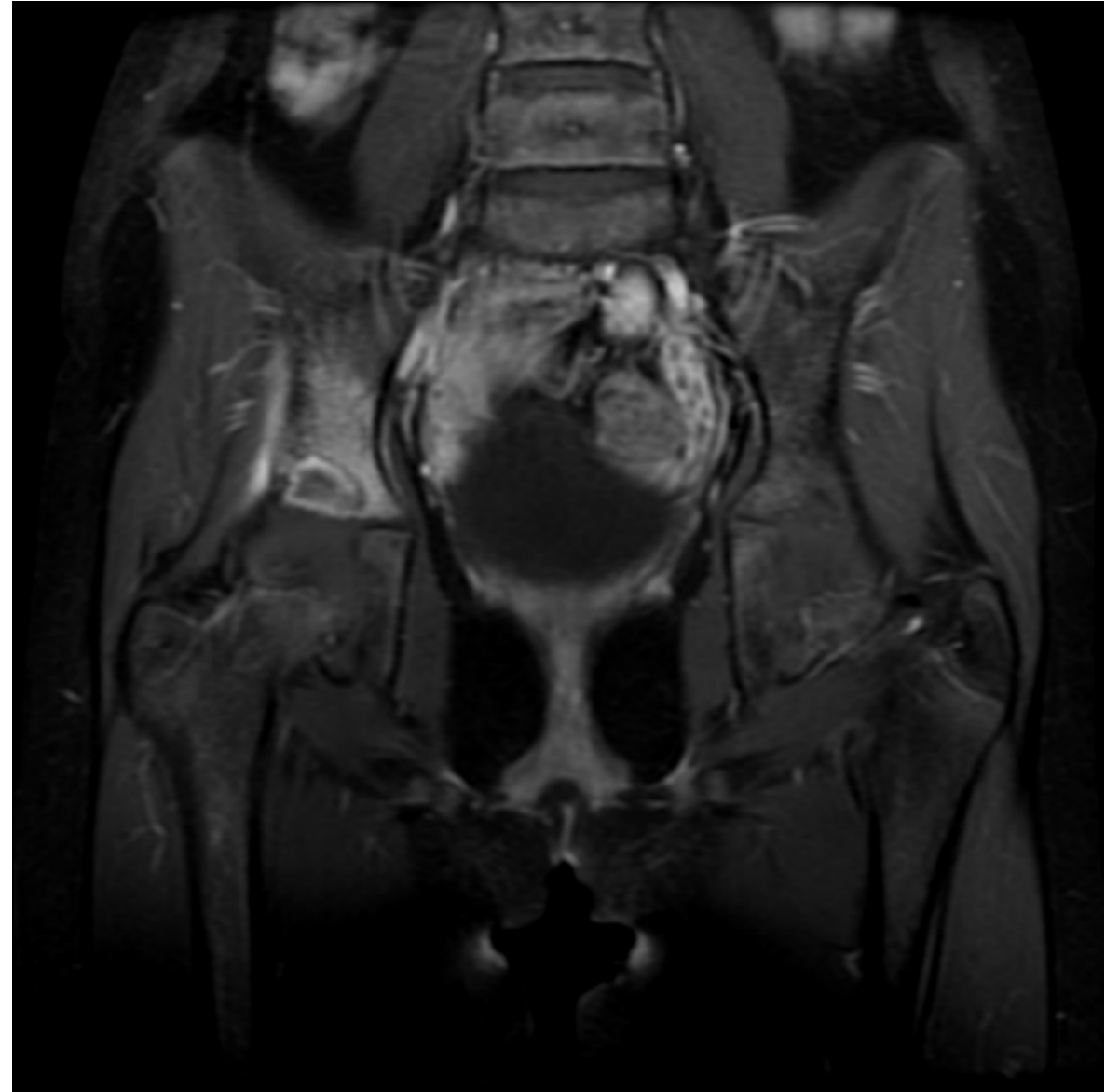


単純CT MPR矢状断再構成画像

徳島症例1



MRI T2強調冠状断像



MRI 脂肪抑制造影T1強調冠状断像