


日本医学放射線学会
第31回骨軟部放射線研究会

プログラム・抄録集
2020

会期：2020年2月7日(金)・8日(土)

会場：聖路加国際大学 本館1階「アリスホール」

〒104-0044 東京都中央区明石町 10-1



当番世話人

野崎 太希

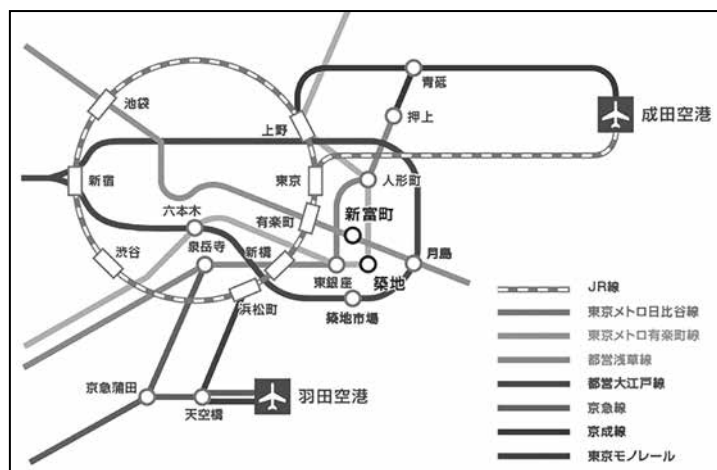
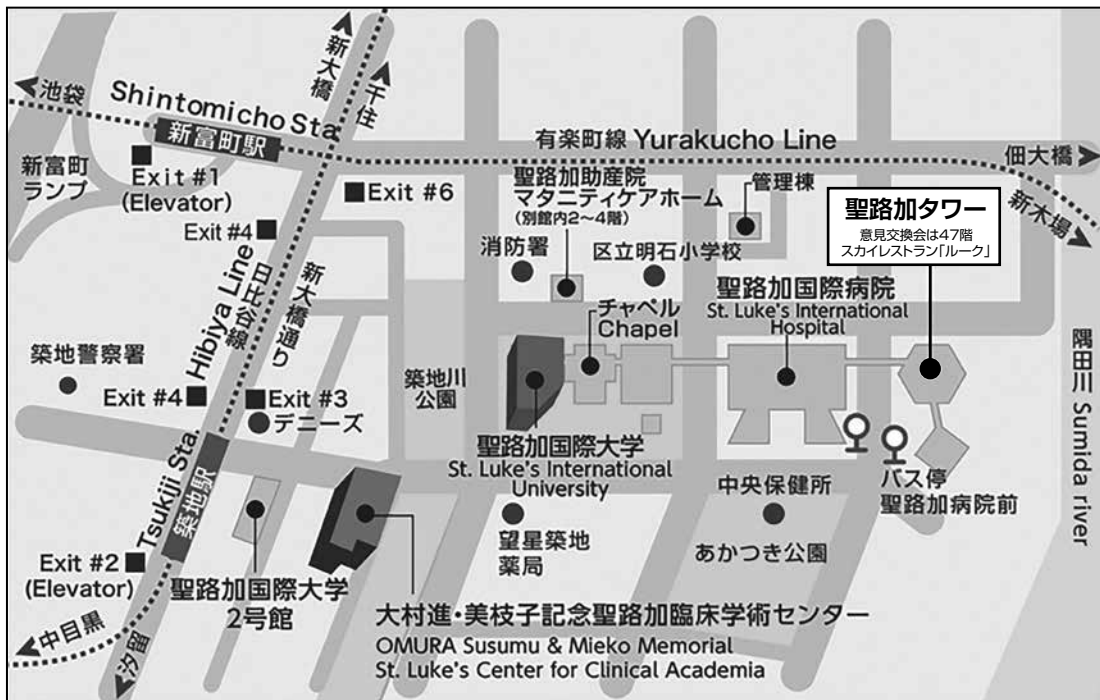
(聖路加国際病院 放射線科)

共催：日本骨軟部放射線研究会
富士フイルムメディカル株式会社
バイエル薬品株式会社

第31回骨軟部放射線研究会 会場のご案内

会場: 会場: 聖路加国際大学 本館1階「アリスホール」
〒104-0044 東京都中央区明石町 10-1

会場案内図



●地下鉄にてお越しの場合

東京メトロ 日比谷線 築地駅 3番出口または4番出口を出て、デニーズを左手に直進(徒歩3分)

東京メトロ 有楽町線 新富町駅 6番出口を出て、一目の道を右折して直進(徒歩5分)

●バスにてお越しの場合

都営バス 錦11系統(錦糸町駅前発 新大橋・茅場町経由 築地駅前 行き) 築地駅前 停留所(終点)下車 徒歩3分

都営バス 東15系統(深川車庫発 豊洲駅・明石町経由 東京駅八重洲口 行き) 聖路加病院前 停留所下車 徒歩1分

※ 誠に恐れ入りますが、お車のご来校はご遠慮頂いております。

事務局: 〒852-8501 長崎市坂本1-7-1 長崎大学医学部 放射線診断治療学内
E-mail: nihon.kotsunanbu@gmail.com 電話:095-819-7354 FAX:095-819-5357

参加者のみなさまへ

1. 研究会参加者へのご案内

- 1) 研究会受付は下記の時間、会場前ホワイエにて行います。
2020年2月7日(金) 11:30~17:45
2020年2月8日(土) 8:30~12:00 ※8:30まで会場にて世話人会を開催しておりますので入場できません。
- 2) 受付にて名札・領収書、抄録集及び研究会出席証明書をお渡しします。
 - ・当日登録をされる方: ¥10,000を受付でお支払い下さい。
 - ・事前登録がお済みの方: お送りしております「受講証」を受付にてご提示ください。

2. 演者・座長の先生方へのご案内

- 1) 演者の先生方へ
 - a) 本研究会での演者は日本医学放射線学会会員であることを要します。
但し、医学生および初期臨床研修医の場合はその限りではありません。
 - b) 一般演題の口演時間は6分、討論時間は3分です。
 - c) ご自分のノート型パソコンをご持参ください。
出力端子がMiniDsub-15ピンでない場合、変換ケーブルもご持参ください。
ご発表の30分前までに、会場内のPC受付にお越し下さい。
演台にはモニター、マウス、キーボードをご用意いたしますので、ご自身にて操作をお願い致します。
- 2) 座長の先生方へ
 - a) ご担当セッション開始の30分前までに受付をお済ませの上、会場内にお越しください。
 - b) セッションの進行は座長にお任せ致しますが、時間厳守にてお願いいたします。
- 3) 病理標本について
 - a) 病理診断が決め手となるような症例につきましてはプレパラートの事前送付を個別にお願いしております。
下記コメントータの先生方にセッション前に閲覧いただき、ご発表時にコメントをいただく予定になっております。
 - b) お預かりした病理プレパラートは発表セッション終了後から受付にてお返し致します。
研究会終了時間までに必ずお受け取りをお願い致します。

病理コメントータ	小田 義直 (九州大学 形態機能病理学 教授) 久岡 正典 (産業医科大学 第1病理学 教授) 蛭田 啓之 (東邦大学医療センター 佐倉病院 病理診断科 准教授) 元井 亨 (がん・感染症センター 都立駒込病院 病理科) 山口 岳彦 (獨協医科大学 埼玉医療センター 病理診断科 教授)
-----------------	---

3. 日本医学放射線学会および日本専門医機構による認定単位について

- 1) 本研究会は日本医学放射線学会より放射線科専門医更新学術集會に認定されています。
(参加認定単位: 5) また、日本専門医機構が認定する放射線科領域の専門医取得・更新に用いる学術集會参加単位2 (④その他の活動__学術業績・診療外活動の実績) も付与されます。
これらの申請には、受付にて参加登録時にお渡ししました出席証明書が必要となります。
- 2) 下記の特別講演において、さらに各々機構認定単位1 (④その他の活動__学術業績・診療外活動の実績) が付与されます。
 - ・対象講演: ① 2月7日(金) 17:00-18:00 片山記念講演
② 2月8日(土) 11:15-12:15 特別講演
 - ・それぞれのセッション開始前に会場内にて整理券を配布いたします。(講演開始10分後に配布終了)
 - ・講演終了後、受付にて整理券と引き換えに出席証明書をお渡しいたします。整理券、出席証明書は再発行できませんのでご注意ください。

4. 意見交換会

日時: 2020年2月7日(金) 18:15~ (研究会終了後)
会場: 聖路加タワー 47階 スカイレストラン「ルーク」
会費: 参加費に含まれております

5. 世話人会

日時: 2020年2月8日(土) 8:00-8:30
会場: 研究会会場にて

第31回骨軟部放射線研究会プログラム

第1日目 2020年2月7日(金)

12:35-12:40 開会のあいさつ 当番世話人 野崎 太希

12:40-13:30 Session 1 : リウマチ関連 座長 自治医科大学 杉本 英治

1. Relapsing polychondritis involving spine and sacroiliac joints : a case report

Department of Radiology, Showa University Fujigaoka Hospital

Kyoko Nagai 他

2. Elderly onset axial spondyloarthritis: Report of 3 cases.

Department of Radiology, Jichi Medical University School of Medicine

Tomohiro Kikuchi 他

3. Validation of Fully-Automatic Quantitative Software for Finger Joint Space Narrowing Progression in Rheumatoid Arthritis Patients

Faculty of Health Sciences, Hokkaido University

Tamotsu Kamishima 他

4. Two cases of methotrexate-related rheumatoid nodules

Department of Radiology, Tokyo Dental College Ichikawa General Hospital

Masaru Tanabe 他

5. A case of bone sarcoidosis

Department of Radiology, Tokyo Dental College Ichikawa General Hospital

Takayuki Suzuki 他

13:30-14:50 Session 2 : 骨腫瘍 座長 東北大学 常陸 真

6. A case of intraosseous hibernoma

Department of Radiology, Nagoya City University

Yosuke Miyake 他

7. Dedifferentiated chondrosarcoma with osteosarcomatous feature of the right femur: A case report

Department of Radiology, Kanazawa University

Miho Okuda 他

8. Malignant transformation of a simple bone cyst following a fracture

Department of Diagnostic Radiology, Kyoto University Hospital

Takahide Kakigi 他

9. Multifocal epithelioid hemangioma involving the right low extremity in a pediatric patient

Department of Radiology, Nihon University School of Medicine

Misaki Shoji 他

10. A case of Langerhans cell histiocytosis accompanied by extensive necrosis.

Department of Diagnostic Radiology, Kurashiki Central Hospital

Shohei Kiso 他

11. Secondary aneurysmal bone cyst requires a new consideration: Langerhans cell histiocytosis.

Department of Radiology, Tokyo Metropolitan Children's Medical Center

Akari Makidono 他

12. Osteoid Osteoma of Cervical Spine

Department of Medical Imaging, Jichi Children's Medical Center Tochigi, Jichi Medical University
Waka Nakata 他

13. Measurement of Total Tumor Diffusion Volume (tDV) of Multiple Metastatic Lesions from Prostate Cancer Using Whole-Body MRI(WB-MRI) -Evaluation for Therapeutic Effect-

Department of Diagnostic & Interventional Radiology, Osaka International Cancer Institute
Katsuyuki Nakanishi 他

14:50-15:05 コーヒーブレイク

15:05-15:55 Session 3 : 軟部病変1 (悪性・中間悪性) 座長 産業医科大学 青木 隆敏

14. Soft tissue myoepithelial carcinoma

Diagnostic Imaging Center, Cancer Institute Hospital of Japanese Foundation for Cancer Research
Yasuyo Teramura 他

15. A case of myxoinflammatory fibroblastic sarcoma

Department of Radiology, University of Occupational and Environmental Health
Natsumi Hirano 他

16. A case of squamous cell carcinoma arising from an epidermal cyst

Department of Radiology, Tokyo Dental College Ichikawa General Hospital
Yuko Kobashi 他

17. A case of pseudomyogenic hemangioendothelioma with post-operative carpal tunnel release

Department of Radiology, National Defense Medical College
Fumio Morimura 他

18. A case of aggressive angiomyxoma responded to hormone therapy

Department of Diagnostic Radiology, Tohoku University Hospital
Sakiko Kageyama 他

15:55-16:35 Session 4 : 軟部病変2 (その他) 座長 千葉大学 藤本 肇

19. A report of two cases of pilomatricoma

St. Luke's International Hospital
Takahiro Sato 他

20. A case of tumoral calcinosis diagnosed by ultrasound-guided biopsy

Department of Diagnostic Radiology, Kurashiki Central Hospital
Tomokazu Tajima-Komatsu 他

21. MRI demonstration of venous malformation during pregnancy and postpartum

Department of Radiology, St. Marianna University School of Medicine
Hiromitsu Hiruma 他

22. CT and MR imaging findings of solitary nevus lipomatosus cutaneous superficialis:
radiological-pathological correlation

Department of Radiology, Gifu University School of Medicine
Masaya Kawaguchi 他

16:35-17:00 休憩

17:00-18:00 片山記念講演 座長 聖路加国際病院 野崎 太希

「放射線科医に聞いてほしい骨関節解剖の新知見」

東京医科歯科大学 運動器機能形態学講座 准教授 二村 昭元 先生

18:15~ 意見交換会

第2日目 2020年2月8日(土)

8:50-10:00 Session 5 : 軟部病変3 (良性)

座長 聖路加国際病院 松迫 正樹

23. A case of mobile schwannoma of the cauda equina

Department of Radiology, Nagasaki University Hospital

Taiga Oka 他

24. A case of a benign fibrous tumor in the knee joint

Department of Radiology, Toho University Sakura Medical Center

Tsutomu Inaoka 他

25. Two cases of osteolipoma in the posterior cervical region adjacent to cervical spinous process

Gifu University Hospital

Taketo Suto 他

26. Lipoma of the knee with cartilaginous and osseous metaplasia

Department of Diagnostic Radiology, Kyoto University Hospital

Hiroshi Tagawa 他

27. A case of Angioleiomyoma of the second finger

Department of Radiology, Kagawa University Faculty of Medicine

Yuko Fukuda 他

28. A case of interdigital intravascular papillary endothelial hyperplasia

Department of Radiology, The Jikei University School of Medicine

Takeshi Fukuda 他

29. A case of Angiolymphoid hyperplasia with Eosinophilia (epithelioid hemangioma) misdiagnosed as IgG4-related disease

Diagnostic and Interventional Radiology, Osaka International Cancer Institute

Akio Tsukabe 他

10:00-11:00 Session 6 : 関節・その他

座長 聖マリアンナ医科大学 橋川 薫

30. Focal fibrocartilaginous dysplasia with spontaneous regression: a case report and review of the literature

Department of Diagnostic Radiology, Tohoku University

Chiaki Maeda 他

31. Two cases of pelvic osteomyelitis in adolescent boys

Department of Radiology, Tokyo Metropolitan Children's Medical Center

Mariko Kumazawa 他

32. A case of bilateral absence of the anterior cruciate ligaments (ACL)

Department of Radiology, Nagasaki University Hospital

Takahide Honda 他

33. The frequency of sacral fractures associated with pubic fractures

Department of Diagnostic Radiology, Tohoku University

Asami Inoue 他

34. Change over time in MRI findings of medial collateral ligament injury in adolescent baseball players with no clinical symptoms

Department of Diagnostic and Interventional Radiology, Faculty of Medicine, University of Tsukuba

Yoshikazu Okamoto 他

35. Clinical feasibility of mobile medical screening for wrist injuries in tennis players using a small car-mounted MRI

Department of Diagnostic and Interventional Radiology, Faculty of Medicine, University of Tsukuba

Yoshikazu Okamoto 他

11:00-11:15 コーヒーブレイク

11:15-12:15 特別講演「スポーツ診療と画像の関わり」 座長 北海道大学 神島保

講演1

「肩関節不安定症の診断と治療 –ラグビーオリンピックチームドクターの視点から–」
聖路加国際病院 整形外科 医長 田崎 篤 先生

講演2

「トップレベル競技者の下肢外傷・障害例から学ぶ画像診断の使い方と捉え方」
聖路加国際病院 整形外科 部長 北村 信人 先生

12:15-12:30 2階多目的スペースへ移動。(お弁当を配布いたします)

12:30-12:40 事務局・世話人会報告 日本骨軟部放射線研究会事務局 上谷 雅孝

12:40-12:50 フェローシップ報告 聖路加国際病院 堀内 沙矢

12:50-14:20 ランチョンフィルムリーディング 司会 がん研有明病院 植野 映子
徳島大学 高尾 正一郎

14:20-14:25 閉会のあいさつ 聖路加国際病院 野崎 太希