

## 第1回 骨軟部放射線研究会開催にあたって

かねてから懸案になっておりました「骨軟部放射線研究会」を日本医学放射線学会内の研究会として発足させることになりました。このことは先の理事会で御了承いただいております。

本会の目的は骨・関節・軟部疾患の画像診断のニーズが高まってきて、それに対応するため意見や知識を交換して放射線医の実力を養うためです。十分な準備や案内が出来ないままの発足になり、他方面からの御叱責もあろうかと存じますが、何とか研究会を早く軌道にのせて頑張りたいと願っております。

今回は一つの試みとして演題の口演と、自由なレントゲンカンファランスを企画いたしました。病理の先生にも参加して頂いて、御意見を聞くことになっております。

ただ演題数が予想以上に多かったので十分な討論ができなくなりましたが、御気軽に活発な御討論をお願いいたします。

発起人 片山 仁  
大澤 忠  
大場 覚

# 第一回 日本医学放射線学会骨軟部放射線研究会

## 会期・会場のご案内

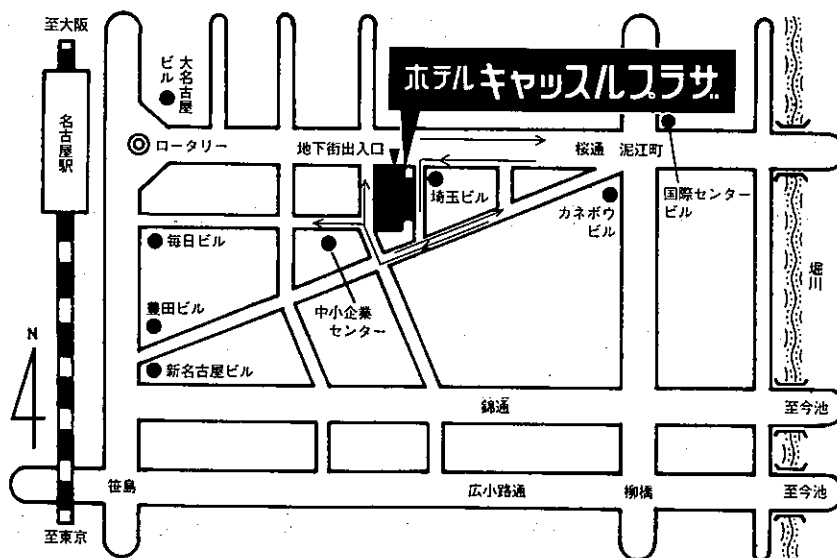
会 期 平成2年1月27日(土) 9:00-5:30

会 場 ホテルキャッスルプラザ

住所 名古屋市中村区名駅四丁目3番25号

Tel <052> 582-2121

### 会場案内図



## 運 営 要 項

### 1. 研究会参加者へのご案内

- 1) 研究会の受付は、会場にて午前8時30分より行います。
- 2) 研究会参加者は会場費として3,000円を会場受付で払い込んでください。引き換えに名札・領収書をお渡しします。
- 3) 本研究会での演者及び共同発表者は本会会員であることを要します。未入会の方はあらかじめ骨軟部放射線研究会事務局あて入会の手続をとるか、当日入会をお願いします。

### 2. 一般演題

#### 1) 演者の方へ

- a) 一般演題の口演時間は、すべて5分です。討論時間は各演題につき2分です。
- b) スライドはプロジェクター2台、35mm版、20枚以内です。発表の20分前までにスライド受付に提出してください。

#### 2) 座長へのお願い

各セッションの進行は座長にお任せしますが、時間厳守でお願いします。

### 3. フィルムカンファレンスに症例提示をご希望の方は受付でその旨を申し出てください。

フィルムカンファレンスは午後3:25から5:30まで予定しております。

### 4. 世話人会 1月27日正午より、場所 亀の間

### 5. 記念パーティー 場所 皐月の間

当日午後5時30分より皐月の間で行います。奮ってご参加ください。参加費無料。

午前の部

開会の辞 当番世話人 大場 覚

A 一般演題

I 座長 西村 玄 (獨協医大) 9:00-9:35

- 1 骨に変化をきたした成人T細胞リンパ腫の画像所見

聖マ医大 放 米山 優実 他

- 2 特異な画像を呈した大腿部悪性リンパ腫の1例

関西医大 放 磯田 裕義 他

- 3 Membranous lipodystrophy と考えられた1症例

聖マ医大 放 宮川 国久 他

- 4 Membranous lipodystrophy の MRI

杏林大 放 是永 建雄 他

- 5 先天性脊椎骨端異形成症の臨床的多型

獨協医大 放 西村 玄 他

II 座長 新部 英男 (群馬大) 9:35-10:10

- 6 滑膜肉腫の放射線治療

群馬大 放 池田 一 他

- 7 子宮頸癌の放射線治療後に発生した骨病変

—特に Insufficiency fracture の意義—

浜松医大 放 西村 哲夫 他

- 8 Kasabach-Merritt 症候群に対する放射線治療経験

群馬大 放 加藤 真吾 他

- 9 転移性骨腫瘍に対する動脈塞栓療法の意義

京都大 放 岡嶋 馨 他

- 10 骨・軟部腫瘍の P-31 MRS について

日本大 放 佐貫 栄一 他

Ⅲ 座長 小金丸道彦 (久留米大) 10:10-10:45

11 骨・軟部腫瘍の MRI

(1)形態による良・悪性の鑑別

久留米大 放 内田 政史 他

12 骨・軟部腫瘍の MRI

(2) Gd-DTPA 投与後の信号強度の経時的変化による良・悪性の鑑別

久留米大 放 西村 浩 他

13 顎関節造影法の試み

岩手医大 中放 中里 龍彦 他

14 骨・軟部腫瘍例におけるシンチグラフィの臨床的有用性

日本医大 放 斎藤 了一 他

15 疲労骨折、Shin splints の骨シンチ像

大阪市大 放 小田 淳郎 他

Ⅳ 座長 竹川 鉦一 (弘前大) 10:45-11:13

16 肩関節の MRI 像の検討

弘前大 放 佐々木泰輔 他

17 特発性一過性大腿骨頭骨萎縮の 1 例

弘前市立病院 放 西澤 一治 他

18 膝蓋骨亜脱臼症候群の MRI

大阪大 放 中西 克之 他

19 膝十字靭帯損傷 MRI 像・読影上の問題点

防衛医大 放 須田 善雄 他

Ⅴ 座長 伊藤 勝陽 (広島大) 11:13-11:42

20 関節リウマチによる脊椎炎の 1 例

自治医大 放 杉本 英治 他

21 胸椎原発と考えられた悪性線維性組織球腫の 1 例

広島市立安佐市民病院 放 木村 英明 他

22 腰椎 Anterior scalloping の 2 例

東京女医大 放 原沢 有美 他

23 脊椎にみられた Fibrous dysplasia

岩手医大 中放 江原 茂 他

昼食休憩 11:45-1:00

世話人会報告 1:00-1:10

午後の部

VI 座長 中田 肇 (産業医大) 1:10-1:52

24 2歳女児の第二中手骨に生じた congenital fibrosarcoma の1例

産業医大 放 中村 克己 他

25 骨軟部腫瘍における intravoxel incoherent motion (IVIM) imaging の検討

三重大 放 多上 智康 他

26 骨化性筋炎の MR 画像: 1例報告

東京大 整外 高取 吉雄 他

27 筋肉内腫瘍の2例

広島大 放 速水 恭子 他

28 腓腹筋の融解壊死を併発した結節性筋膜炎の1例

日本医大第一病院 放 斉木 名執 他

29 Pilomatrixoma の画像診断

弘前大 放 中村 恵彦 他

VII 座長 石田 修 (近畿大) 1:52-2:13

30 皮下の静脈性蔓状血管腫の MRI

佐賀医大 放 高橋 澄子 他

31 リンパ浮腫における MRI の有用性

近畿大 放 藤井 広一 他

32 皮下腫瘍の超音波診断

近畿大 放 井上 正昭 他

Ⅷ 座長 江原 茂 (岩手医大) 2:13-3:09

牛込新一郎 (慈恵医大)

33 化骨性多発転移巣を示した骨肉腫の1症例

昭和大 放 大槻 紀子 他

34 骨アミロイドーシスのMR画像:1例報告

東京大 放 小久保 宇 他

35 大腿骨遠位端のGCT 2症例のMRIと病理像の対比

慈恵医大 放 福田 国彦 他

36 骨端に進展していた骨内脂肪腫の1症例

昭和大 放 榎橋 民生 他

37 非骨化性線維腫のMRI (症例報告)

順天堂大 放 鈴木 賢 他

38 中足骨のhemangioendotheliomaの1症例

昭和大 放 榎橋 民生 他

39 骨壊死に続発した骨腫瘍

岩手医大 中放 江原 茂 他

40 骨原性血管肉腫の多彩なX線像について

岩手医大 中放 江原 茂 他

B フィルムカンファランス

司会 大場 覚 (名古屋市大) 3:25-5:30