

第三回 日本医学放射線学会骨軟部放射線研究会

会期・会場のご案内

会 期 平成4年2月21日(金) 14:00~17:00

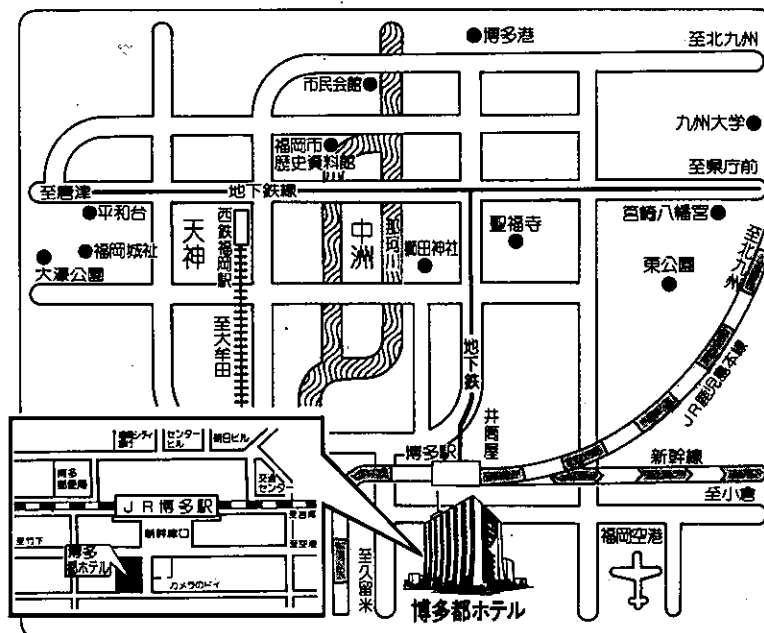
22日(土) 9:30~17:00

会 場 博多都ホテル

福岡市博多区博多駅東2-1

電話 (092)-441-3111(代)

会場案内図



運 営 要 項

1. 研究会参加者へのご案内

- 1) 研究会の受付は、会場にて午後1時より行います。
- 2) 研究会参加者は会場費として5,000円を会場受付で払い込んでください。引き換えに、名札・領収書及び研究会参加証をお渡しします。
- 3) 本研究会での演者は日本医学放射線学会会員であることを要します。未入会の方はあらかじめ骨軟部放射線研究会事務局あて入会の手続をとるか、当日入会をお願いします。

2. 一般演題

1) 演者の方へ

- a) 一般演題の口演時間は、すべて7分です。討論時間は各演題につき2分です。
- b) スライドはプロジェクター2台です。発表の20分前までにスライド受付に提出してください。
- c) 組織標本のプレパラートをお持ちの方は受付で、その旨を申し出て下さい。

2) 座長へのお願い

各セッションの進行は座長にお任せしますが、時間厳守でお願いします。

3. フィルムカンファレンスの症例はフィルムリーディング症例集として送付しましたが、当日もシャウカステンにかけておきます。

4. 世話人会 2月22日(土) 12:00~13:00

会 場 3 F 桐の間

5. 懇親会 2月21日(金) 18:00~19:30

参加費 3,000円。

会 場 4 F 桔梗の間

第1日 平成4年2月21日(金)

14:00 開会の辞 中田 肇 (産業医大)

A 一般演題

I 14:05~14:59 座長 福田 国彦 (慈恵医大)

1. 側頭骨原発の骨肉種の1例

九大 放 井上 千絵 他

2. 骨肉種と類似した髄芽腫骨転移の一例

香川医大 放 合田真由美 他

3. 骨巨細胞腫におけるMRI所見と病理所見の比較検討

関東労災病院 放 塩野 孝博 他

4. 骨盤領域の骨腫瘍性病変のMRI

産業医大 放 中村 克己 他

5. 肩甲骨に生じた Massive osteolysis

杏林大 放 是永 建雄 他

6. Synovial chondromatosis をともなった Trevor 病と考えられる1症例

山梨医大 放 門澤 秀一 他

II 14:59~15:53 座長 工藤 祥 (佐賀医大)

7. Clear cell sarcoma の一例

富士市立中央病院 放 豊田 圭子 他

8. MR 上液面形成をみた軟部組織の血管腫

岩手医大 放 曾根 美雪 他

9. 短期間に著明な脂肪増生を示した小児下腿 Angiomatosis の1例

信州大 放 唐木田 修 他

10. Muscular sarcoidosis の一例

独協医大 放 齊木 名執 他

11. デスモイド腫瘍の局所浸潤の評価：MRI と CT との比較

昭和大 放 大槻 紀子 他

12. Antoni A と B の部分の識別が可能でMRIが診断上有用であった大腿部神経鞘腫の一例

久留米大 放 西村 浩 他

————— 休 憩 —————

B 教育講演 16：10～17：00

司 会 中 田 肇（産業医大）

「画像診断に役立つ軟部腫瘍の病理」

恒 吉 正 澄（九州大学病理学教授）

（懇親会 18：00～19：30）

第2日 平成4年2月22日(土)

A 一般演題

Ⅲ 9:30~10:24 座長 是永建雄(杏林大)

13. 正常肩関節腱板のMRI

長崎大 放 上谷 雅孝 他

14. 肩腱板断裂の超音波像の検討: MRI との比較

都立大塚病院 放 熊谷 英夫 他

15. 肩関節痛患者のMRI

北里大 放 池田 俊昭 他

16. 股関節 fat plane の検討

弘前大 放 佐々木泰輔 他

17. 急速な骨破壊を呈した股関節症の検討

東京女子医大 放 原沢 有美 他

18. Hip joint の Synovial osteochondromatosis のMRI

関東労災病院 放 大久保敏之 他

Ⅳ 10:24~11:18 座長 上谷雅彦(長崎大)

19. 骨皮質のビランを伴った大腿骨石灰沈着性腱炎の1例

名市大 放 水谷 弘和 他

20. 膝蓋内側滑膜ヒダのMRI像

阪大 放 中西 克之 他

21. 足関節の色素沈着性絨毛結節性滑膜炎 (PVS: Pigmented villonodular synovitis) の1症例: MRI と病理所見との対比

昭和大 放 李 京七 他

22. ガス像を認めた Panner 病の1例

慈恵医大 放 入江 健夫 他

23. gas を伴う肩甲骨骨内ガングリオンの一例

独協医大 放 大和 実 他

24. 腫骨三角部の骨内脂肪腫の一例

慈恵医大 放 福田 国彦 他

V 11:18~11:54 座長 水谷 弘 和 (名古屋市大)

25. 急性前部ぶどう膜炎を呈した強直性脊椎炎 5 例の検討

自治医大 放 杉本 英治 他

26. 頸椎 tumoral calcinosis の一例

東北大 放 木下 俊文 他

27. 巨大粉瘤の 2 例 —MR所見を中心に—

沼津市立病院 放 藤本 肇 他

28. Segond fracture —— 脛骨の外側関節包靭帯付着部の剝離骨折 ——

岩手医大 放 廣瀬 敦男 他

昼食休憩 12:00~13:00

世話人会報告 13:00~13:10 中田 肇

VI 13:10~13:46 座長 竹田 寛 (三重大)

29. McCune-Albright 症候群の 2 症例

京都市立病院 放 藤本 良太 他

30. Turner 症候群でみられる膝の X線所見に関する再検討

静岡県立こども病院 放 乾 実花 他

31. 新生児期の骨変化がとらえられた Fronto-metaphyseal
dysplasia (Gorlin-Cohen syndrome) の一例

埼玉県立小児医療センター 放 高野 英行 他

32. Spondyloepimetaphyseal dysplasia

Strudwick 型、2 例報告 清水市立病院 放 西村 玄 他

VII 13:46~14:22 座長 江原 茂 (岩手医大)

33. MR による両側顎関節動態の同時評価

岩手医大 放 中里 龍彦 他

34. Dynamic MRI による悪性骨軟部腫瘍再発の診断の試み

久留米大 放 内田 政史 他

35. Gd-DTPA ダイナミック T2* 強調画像による骨軟部腫瘍の perfusion imaging

三重大 放 多上 智康 他

36. 悪性高体温症における³¹P MRSの有用性に対する追試験

慶應義塾大 放 甲田 英一 他

C レントゲンカンファランス 14:45~17:00

司会 鬼塚 英雄 (九州大)