

## 第四回 日本医学放射線学会骨軟部放射線研究会

### 会期・会場のご案内

会 期 平成5年1月22日（金）14：00～18：00

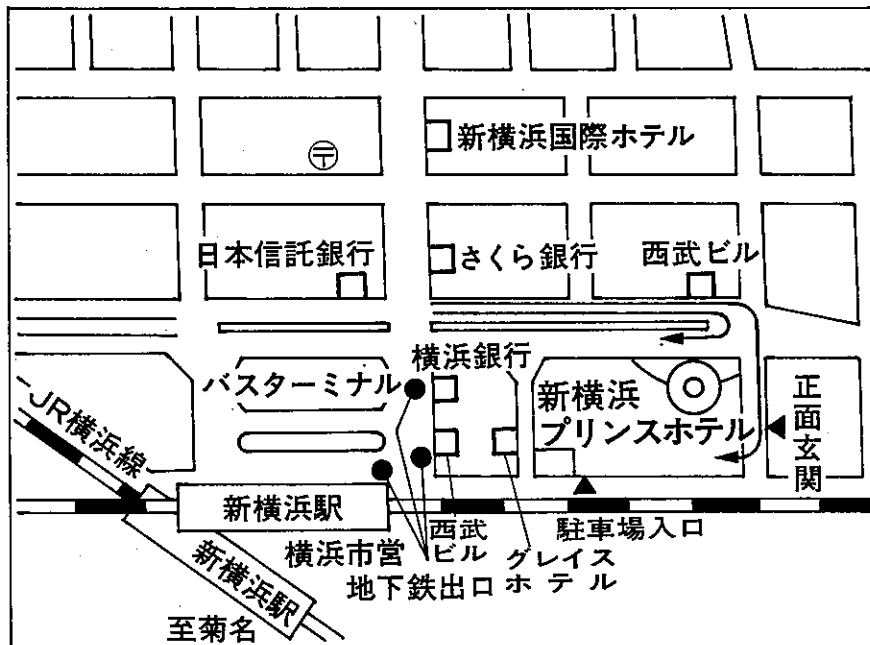
23日（土）9：00～17：00

会 場 新横浜プリンスホテル（4F松川の間）

神奈川県横浜市港北区新横浜3-6-2

電話 （045）471-1112

### 会場案内図



新横浜駅北口より徒歩2～3分

## 運 営 要 項

### 1. 研究会参加者へのご案内

- 1) 研究会の受付は、会場にて午後1時より行います。
- 2) 研究会参加者は会場費として5,000円を会場受付で払い込んでください。引き換えに、名札・領収書及び研究会参加証をお渡しします。
- 3) 本研究会での演者は日本医学放射線学会会員であることを要します。未入会の方はあらかじめ骨軟部放射線研究会事務局あて入会の手続をとるか、当日入会をお願いいたします。

### 2. 一般演題

#### 1) 演者の方へ

- a) 一般演題の口演時間は、すべて7分です。討論時間は各演題につき3分です。
- b) スライドはプロジェクター2台です。発表の20分前までにスライド受付に提出してください。
- c) 組織標本のプレパラートをお持ちの方は受付で、その旨を申し出て下さい。

#### 2) 座長へのお願い

各セッションの進行は座長にお任せしますが、時間厳守でお願いいたします。

3. フィルムカンファレンスの症例はフィルムリーディング症例集として送付しましたが、当日もシャウカステンにかけておきます。

4. 世話人会 1月23日(土) 12:00~13:00

会 場 B1 胡弓の間

5. 懇親会 1月22日(金) 18:00~19:30

参加費 5,000円

会 場 4F 若菜の間

## 第1日 平成5年1月22日(金)

14:00 開会の辞 松林 隆 (北里大)

### A 一般演題

I 14:05~14:55 座長 西村 浩 (久留米大)

1. 頸椎を侵したTomoral calcinosisの1例

聖マリアンナ医大 放 山田 隆之 他

2. 神経鞘腫の超音波像

慈恵医大 放 入江 健夫 他

3. MRIが有用であった腹部巨大平滑筋肉腫の一例

久留米大 放 枝光 理 他

4. 臍鞘の軟部腫瘍のMRI

信州大 放 唐木田 修 他

5. 軟部組織腫瘍のMRI (組織学的良悪性と画像所見の相関性の解析)

千葉大 放 東谷 秀樹 他

II 14:55~15:55 座長 青木 純 (信州大)

6. 脛骨骨端に生じたBFHの一例

産業医大 放 中村 克己 他

7. Osteofibrous dysplasiaの1例

三木市民病院 放 藤井 正彦 他

8. Osteofibrous dysplasiaのMRI: 病理との対比

自治医大 放 杉本 英治 他

9. 剝離骨折により浸潤性増殖の所見を呈した非骨化性線維腫の一例

岩手医大 放 菊池みかる 他

10. 非典型的な軟骨芽腫の3例 —典型例と比較して—

富士市立中央病院 放 豊田 圭子 他

11. 広汎な石灰化を伴った骨外性軟骨腫の一例

岩手医大 放 小野 恵 他

—————コーヒーブレイク—————

**B 教育講演 16:10~17:00**

座 長 松 林 隆 (北里大)

「肩関節疾患の画像を理解するために」

高 岸 憲 二 (北里大学医学部整形外科助教授)

(懇親会 18:00~19:30)

## 第2日 平成5年1月23日(土)

### A 一般演題

Ⅲ 9:00~9:50 座長 水谷弘和(名市大)

12. 頭蓋骨原発Ewing肉腫の一例

杏林大 放 横山 健一 他

13. Multifocal osteosarcomaの一例

北里大 放 北野 雅史 他

14. 肩甲骨原発のClear cell chondrosarcomaの一例

国立がんセンター東病院 放 村上 康二 他

15. 健診の胸部単純X線写真で発見された抹梢性軟骨肉腫の一例—MRI所見を中心に—

聖路加国際病院 放 松迫 正樹 他

16. T1強調像上高信号強度を呈した石灰化成分を有する軟骨肉腫の1例

慈恵医大 放 辰野 聡 他

Ⅳ 9:50~10:50 座長 杉本英治(自治医大)

17. 多発性に骨病変を認めた成人T細胞白血病の1例

近畿大 放 藤井 広一 他

18. 骨硬化像を示したPolyclonal plasma cell proliferationの1症例

富山医薬大 放 中嶋愛子 他

19. 骨折を伴った胸肋鎖骨異常骨化症

京都市立病院 放 藤本 良太 他

20. 悪性腫瘍との鑑別が困難であった疲労骨折の一症例

昭和大 放 浮洲龍太郎 他

21. 仙骨のinsufficiency fractureのMRI

長崎大 放 中原 信哉 他

22. 下顎骨腫瘍と鑑別が困難であった骨形成性エプーリスの1例

沼津市立病院 放 藤本 肇 他

—————コーヒーブレーク—————

V 11:05~11:55 座長 相原 敏 則 (埼玉県立小児医療センター)

23. Metatropic dysplasiaと考えられた1母子例

豊川市民病院 放 乾実 花 他

24. Spondyloepimetaphyseal dysplasia (SEMD)

清水市立病院 放 西村 玄 他

25. 3DCTにおける3次元距離計測カラーマッピング法

埼玉県立小児医療センター 放 高野 英行 他

26.  $^{99m}\text{Tc}$  (V) DMSシンチによる軟部組織腫瘍の良悪性診断の検討— $^{67}\text{Ga}$ シンチとの比較を中心に—

京 都 大 核 小林 久隆 他

27. 原発性骨軟部悪性腫瘍に対するリザーバーを用いた動注化学療法を試み

慈恵医大 放 貞岡 俊一 他

昼食休憩 11:55~13:10

世話人会報告 13:00~13:10 松 林 隆

VI 13:10~14:10 座長 上 谷 雅 孝 (長崎大)

28. 肩関節の加齢的退行性変化のMRIにおける検討

北 里 大 放 池田 俊昭 他

29. 骨盤内リンパ節腫脹を認めた股関節RA-3例報告-

弘前大 放 佐々木泰輔 他

30. 急速に骨破壊の進行した股関節病変の1例

明和会中通病院 放 河田 泰 他

31. リウマチ膝における静注Gd-DTPAの動態

獨協医大 放 大和 実 他

32. 膝のspontaneous osteonecrosisのMRI

岩手医大 放 曾根 美雪 他

33. 足関節外側側副靭帯のMRI診断

清水市立病院 放 米山 優実 他

—————コーヒーブレイク—————

C レントゲンカンファランス 14:45~17:00

司会 江原 茂 (岩手医大)

16:40 閉会の辞 松林 隆 (北里大)