

第五回 日本医学放射線学会骨軟部放射線研究会

会期・会場のご案内

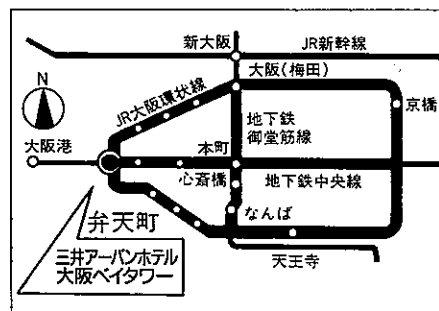
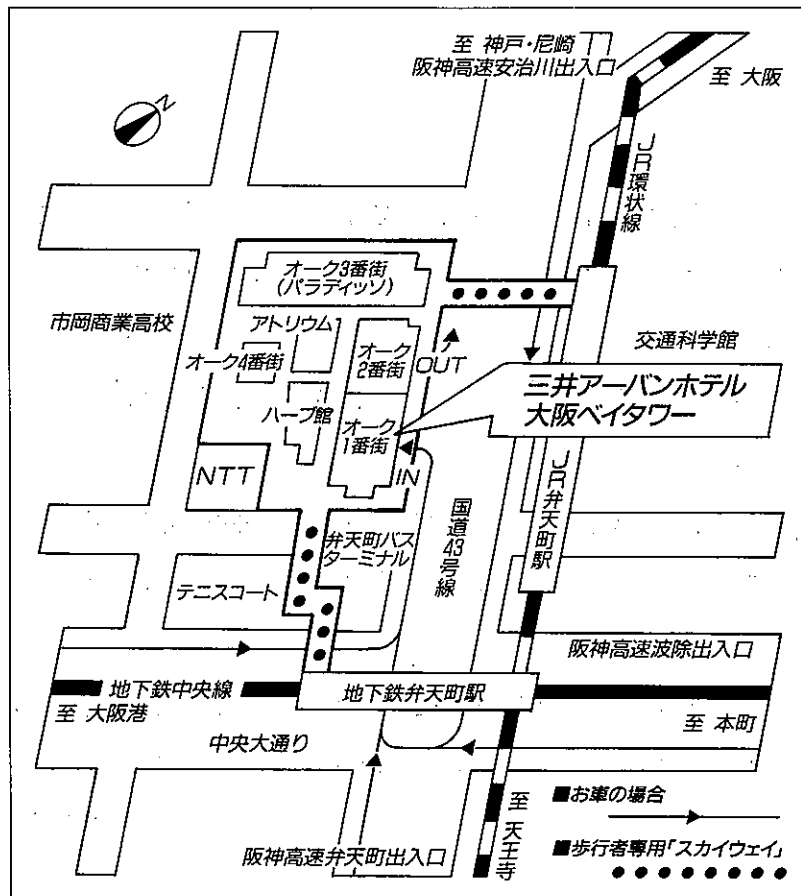
会 期 平成6年2月18日(金) 13:30~17:25

19日(土) 9:00~16:05

会 場 三井アーバンホテル 大阪ベイタワー(4階ベイタワーホテル)

大阪府大阪市港区弁天1-2-1 電話 (06)577-1111

■ホテル周辺地図



- 電車—JR環状線・地下鉄中央線弁天町駅直結(大阪(梅田)、なんば各駅からともに10分)
- 車—阪神高速16号大阪港線・波除出口より300m、または九条出口より1.8km、17号西大阪線・弁天町出口より200m

運 営 事 項

1. 研究会参加者へのご案内

- 1) 研究会の受付は、会場にて平成6年2月18日(金)午後1時より行います。
- 2) 研究会参加者は会場費として5,000円を会場受付で払い込んでください。引き換えに、名札・領収書及び研究会参加証をお渡しします。
- 3) 本研究会での演者は日本医学放射線学会会員であることを要します。未入会の方はあらかじめ骨軟部放射線研究会事務局あて入会の手続をとるか、当日入会をお願いします。

2. 一般演題

1) 演者の方へ

- a) 一般演題の口演時間は、すべて7分です。討論時間は各演題につき3分です。
- b) スライドはプロジェクター2台です。発表の20分前までにスライド受付に提出してください。
- c) 組織標本のプレパラートをお持ちの方は受付で、その旨を申し出て下さい。

2) 座長へのお願い

各セッションの進行は座長にお任せしますが、時間厳守でお願いします。

3. フィルムカンファレンスの症例はフィルムリーディング症例集として送付しましたが、当日もシャウカステンにかけておきます。

4. 世話人会 2月19日(土) 12:10~13:00

会 場 5階「桜の間」

5. 懇親会 2月18日(金) 17:40~19:00

参加費 5,000円

会 場 22階「白雲」

第1日 平成6年2月18日 (金)

13:30 開会の辞 石田 修 (近畿大)

A 一般演題

I 13:35~14:35 座長 西村 浩 (久留米大)

1. Myxoid liposarcomaのCT及びMR像

大分医大 放 上田 真也 他

2. 背部弾性線維腫の3例

飯塚病院 放 藪内 英剛 他

3. 隣接骨に線維性骨異形成を合併した筋肉内粘液腫の2例

産業医大 放 青木 隆敏 他

4. Dermatofibrosarcoma protuberans (DFSP) の画像所見

——CT、MRIを中心に——

帝京大市原病院 放 宮川恵美子 他

5. 腎性骨異栄養症に合併した tumoral calcinosisの一例

昭和大・医 放 本谷 廣栄 他

6. 軟部腫瘍におけるMR Angiographyの有用性の検討

国立ガンセンター東病院 放 村上 康二 他

II 14:35~15:35 座長 福田 国彦 (慈恵医大)

7. 頭蓋底より発生した巨細胞腫の1例

近畿大 放 大西 卓也 他

8. 術前に良性骨腫瘍と誤診したユーイング肉腫の1例

金沢大 核 隅屋 寿 他

9. 3年の経過で骨髄腔内に進展した軟骨芽性傍骨性骨肉腫の一例

京都大 放核 小林 久隆 他

10. 長期にわたって再発を繰り返した巨大な肋骨原発のlow grade軟骨肉腫の一例

昭和大・医 放 浮洲龍太郎 他

11. 外骨症から転化したと考えられる腓骨低分化型軟骨肉腫の一例

北里大 放 遠藤 和子 他

12. 膝蓋骨巨細胞腫の一例

名市大 放 木下 佳美 他

——コーヒーブレイク——

III 15:45~16:35 座長 村田 貴史 (関西医大)

13. マイクロセレクトロンによる組織内照射を用いた平滑筋肉腫の一例

関西医大 放 山本 文孝 他

14. リザーバー動注化学療法により、極めて良好な治療効果の得られた
大腿部の平滑筋肉腫の治療経験

慈恵医大 放 福田 国彦 他

15. 成人に発症をみた下腿原発の胎児性横紋筋肉腫の一例

群馬大 放 高橋 健夫 他

16. 骨転移照射後の修復過程のX線像

北里大 放 松林 隆 他

17. 手根管の超音波像について

慈恵医大 放 入江 健夫 他

B 教育講演

16:35~17:25 座長 石田 修 (近畿大)

「軟部腫瘍」

内田 淳 正 (大阪大学医学部整形外科講師)

(懇親会) 17:40~19:00

第2日 平成6年2月19日(土)

A 一般演題

IV 9:00~10:00 座長 藤本 肇(沼津市立病院)

18. 骨硬化型骨髄腫の一例

天理よろづ相談所病院 放 岡田 知久 他

19. POEMS syndromeの一例

京都市立病院 放 松尾 寿保 他

20. ダイナミックMRIが軟部腫瘍との鑑別において有用と思われた

上肢の悪性リンパ腫の一例

久留米大 放 西村 浩 他

21. 著明な石灰化を伴った腎細胞癌頭蓋骨転移の1例

近畿大 放 吉増 隆之 他

22. 骨形成を伴った胃癌の軟部組織への転移

徳島大 放 牧本 裕美 他

23. Regional Migratory Osteoporosisの一例

獨協医大 放 桑島 成子 他

V 10:00~11:00 座長 原澤 有美(東女医大)

24. Maffucci症候群におけるmesodermal dysplasia

自治医大 放 兵頭かずさ 他

25. Werner症候群の骨軟部所見の検討

自治医大 放 酒井 修 他

26. Robinow症候群の母子例

豊川市民病院 放 乾 実花 他

27. 先天性内反足のMRI

埼玉県立小児医療センター 放 森谷 聡男 他

28. 骨Paget病は増えているか？

岩手医大 放 江原 茂 他

29. Reaction areaに発生した非定型的嚢胞性病変

岩手医大 放 江原 茂 他

——コーヒーブ레이크——

VI 11:10~12:10 座長 江原 茂 (岩手医大)

30. 顎関節症のシネMRI —0.5Teslaにおける検討—

東京歯科大学市川総合病院 放 豊田 圭子 他

31. Giant cell tumor of tendon sheathの一例

東京女子医大 放 原澤 有美 他

32. Gd-DTPA造影MRIが有用であった鎖骨内側偽関節の一例

東芝病院 放 加藤 肇 他

33. 腱板断裂術後のMRI

北里大 放 北野 雅史 他

34. 膝関節領域におけるDESS法の臨床応用

慈恵医大 放 土肥美智子 他

35. MRIによる慢性関節リウマチ(RA)の足部早期病変の評価

神戸大 放 遠藤 正浩 他

昼食休憩 12:10~13:10

世話人会報告 13:10~13:15

VII 13:15~14:15 座長 荒木 裕 (近畿大)

36. 骨破壊を伴わず、非特異的な進展を示した小児頸部脊索腫の一例
信州大 放 唐木田 修 他
37. 造影MRIにて胸椎に異常増強像を認めた強直性脊椎炎の1例
十三市民病院 放 望月 邦三 他
38. 腎不全に伴う破壊性脊椎症のMRI
長崎大 放 中原 信哉 他
39. SpondylolysisのMRI所見
慈恵医大 放 尾尻 博也 他
40. 硬膜から発生した腰仙椎Mesenchymal chondrosarcomaの2例
慈恵医大 放 辰野 聡 他
41. 仙骨嚢腫3症例の検討
富山医薬大 放 中嶋 愛子 他

——コーヒーブレーク——

C フィルムカンファランス 14:25~16:05

座長 藤井 広一 (近畿大)

16:05 閉会の辞 石田 修 (近畿大)