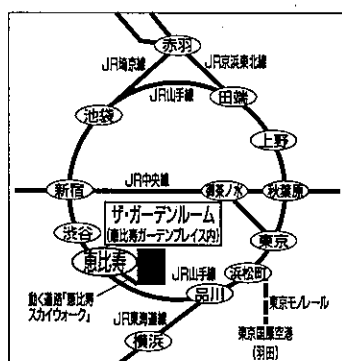
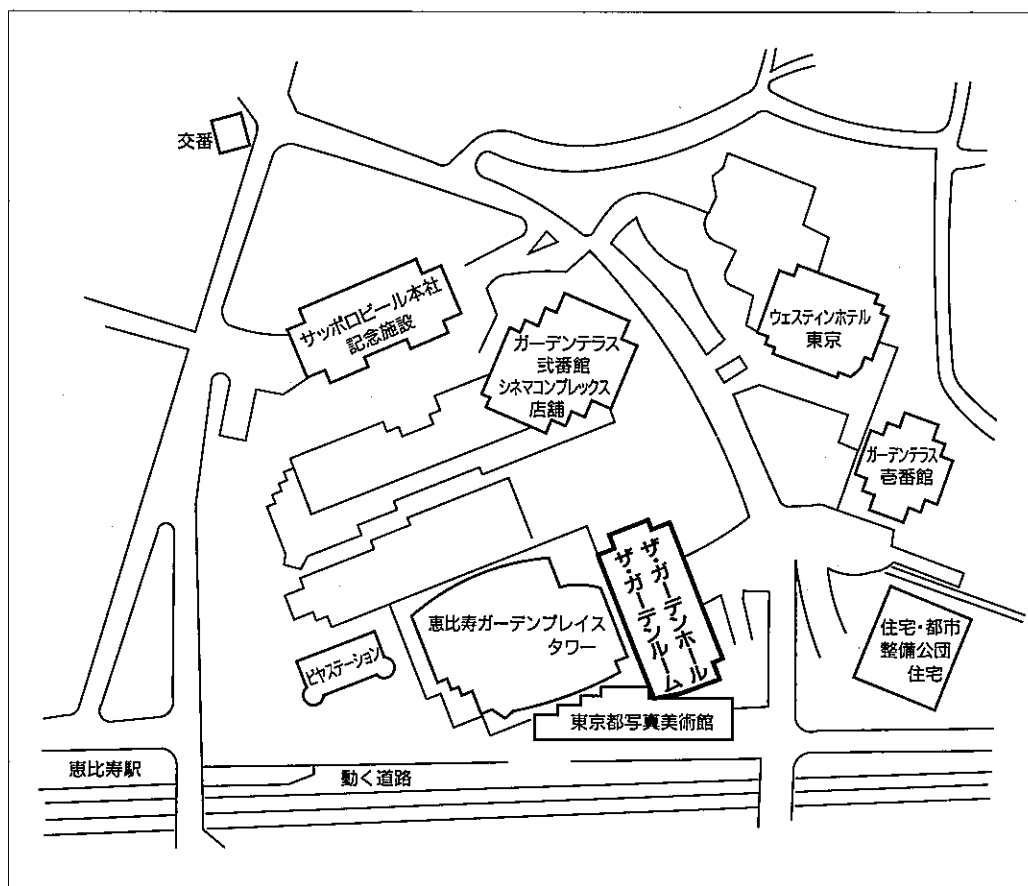


## 第六回 日本医学放射線学会骨軟部放射線研究会 会期・会場のご案内

会 期 平成7年1月27日(金) 13:30~17:20

28日(土) 8:30~17:00

会 場 恵比寿・ザ・ガーデンルーム1F (恵比寿ガーデンプレイス内)  
東京都目黒区三田1-13-2 電話 (03)5424-0111



### ●交通のご案内

- ・JR恵比寿駅、地下鉄日比谷線恵比寿駅下車、JR恵比寿駅東口から動く道路にて約5分
- ・JR東京駅から山手線でJR恵比寿駅まで約26分
- ・羽田空港からモノレールでJR浜松町駅まで約23分、JR浜松町駅から山手線でJR恵比寿駅まで約20分

## 運 営 事 項

### 1. 研究会参加者へのご案内

- 1) 研究会の受付は、会場にて平成7年1月27日(金)午後1時より行います。
- 2) 研究会参加者は会場費として5,000円を会場受付で払い込んでください。引き換えに、名札・領収書及び研究会参加証をお渡しします。
- 3) 本研究会での演者は日本医学放射線学会会員であることを要します。未入会の方はあらかじめ骨軟部放射線研究会事務局あて入会の手続をとるか、当日入会をお願いします。

### 2. 一般演題

#### 1) 演者の方へ

- a) 一般演題の口演時間は、すべて7分です。討論時間は各演題につき3分です。
- b) スライドはプロジェクター2台です。発表の20分前までにスライド受付に提出してください。
- c) 組織標本のプレパラートをお持ちの方は受付で、その旨を申し出て下さい。

#### 2) 座長へのお願い

各セッションの進行は座長にお任せしますが、時間厳守をお願いします。

3. フィルムリーディングセッションの症例はフィルムリーディング症例集として送付しましたが、当日もその症例のフィルムをシャウカステンにかけておきます。

4. 世話人会 1月28日(土) 12:10~13:00 会 場

恵比寿ガーデンプレイスタワー39F <sup>どてん</sup>「東天紅」

5. 懇親会 1月27日(金) 17:30~19:00

会 場

恵比寿ガーデンプレイス内

「ビアステーション」

参加費 3,000円

## 第1日 平成7年1月27日 (金)

13:30 開会の辞 片山 仁 (順天堂大学)

### A 一般演題

#### I 13:35~14:25 座長 杉本英治 (自治医大)

1. Bizarre parosteal osteochondromatous proliferationの2例  
清水市立病院 放 米山 優実 他
2. Massive osteolysis (Intraosseus hemangiomatosis)の1例  
京都大 放核 小山 貴 他
3. Angel shaped phalanx を呈した bone dysplasia  
独協大 放 西村 玄 他
4. 骨形成不全症の頭蓋底変化- 3 DCTによる評価-  
順大浦安 放 平野 暁 他
5. 先天性胆道閉鎖症術後に見られた骨関節異常の1例  
慶応大 放 白神 伸之 他

#### II 14:25~15:15 座長 福田国彦 (東京慈恵医大)

6. 脛骨のエナメル上皮腫症例  
日大練馬光が丘病院 放 佐貫 栄一 他
7. 肺転移を示した脛骨のAdamantinoma の1例  
昭和大 放 山本 仁 他
8. Adamantinoma of the tibia : CT and MRI appearance  
大分県立病院 放 山田 康成 他
9. 下顎前歯部に発生した腺様歯原性腫瘍の1例  
自治医大 放 酒井 修 他
10. Triplane distal tibial epiphyseal fracture の3例  
岩手医大 放射線部 中村 隆二 他

——コーヒーブレイク——

Ⅲ 15:30~16:20 座長 藤井 広一 (近畿大)

11. 長期にわたってきわめて緩徐に形成されたOrganized hematoma の1例  
近畿大 放 藤井 広一 他
12. Pseudoaneurysm に感染を合併した1例  
京都市立病院 放 山岡 利成 他
13. 白血病治療経過中に発生した大腿部嚢胞性腫瘍の1例  
京都市立病院 放 藤本 良太 他
14. Pilonidal disease の1例  
飯塚病院 放 藪内 英剛 他
15. SLEにおける手関節周囲石灰化：頻度と病因について  
自治医大 放 杉本 英治 他

B 特別講演(1) 16:20~17:20 座長 大澤 忠 (自治医大)

『Analytic Approach to Capal Injuries and Examples.』

Louis A. Gilula M.D. (Prof. of Radiology, Washington Univ., St. Louis)

懇親会 17:30~19:00

## 第2日 平成7年1月28日 (土)

### A 一般演題

IV 8:30~9:20 座長 工藤 祥 (佐賀医大)

16. 骨原発悪性リンパ腫の2例

帝京大市原病院 放 平田 貴 他

17. 慢性結核性膿胸に合併した胸壁悪性リンパ腫の2例

仙台市立病院 放 木下 俊文 他

18. 稀な胸壁腫瘍 (Askin 腫瘍) の1例

秋田大 放 平野 義則 他

19. 妊娠に合併した後腹膜原発 small round cell sarcomaの1例

群馬大 放 桜井 英幸 他

20. Synovial sarcoma arising from psoas muscle

宮城県立がんセンター 放 松本 恒 他

V 9:20~10:10 座長 江原 茂 (岩手医大)

21. 骨・軟骨形成を伴った大腿部 parosteal lipomaの1例

産業医大 放 青木 隆敏 他

22. 陰嚢内脂肪肉腫の1例

産業医大 放 中村 克己 他

23. Glomus 腫瘍のMRI 所見

佐賀医大 放 松林 路花 他

24. MRIにて経過観察できたMyositis(fibrodysplasia)ossificance progressivaの1例

京都大 放核 小林 久隆 他

25. 骨化性筋炎を含めた異所性反応性骨化の一元的理解について

岩手医大 放射線部 江原 茂 他

——コーヒーブレイク——

VI 10:25~11:15 座長 是永建雄(東京通信病院)

26. Multicentric reticulohistiocytosis のMR像

東京女子医大青山病院 放 山田 隆之 他

27. 色素性絨毛結節性滑膜炎のMRI

京都大 放核 細野 真理子 他

28. 股関節のMRI ——フレックスコイル、股関節牽引装置を用いての関節唇、  
関節軟骨描出についての検討——

大阪大 放 中西 克之 他

29. 膝関節硝子軟骨の3D-Fat-Saturation Flash による評価

杏林大 放 佐藤 克彦 他

30. 肘関節の離断性骨軟骨炎の関節造影CT

東京慈恵医大 放 福田 国彦 他

B 特別講演(2) 11:15~12:00 座長 中田 肇(産業医大)

『Ligamentous Instabilities of the Wrist.』

Louis A. Gilula M.D.(Prof. of Radiology, Washington Univ., St. Louis)

12:00~13:05 昼食休憩

12:10~13:00 世話人会

13:05~13:10 世話人会報告

A 一般演題

VII 13:10~14:00 座長 作山 攜子 (聖マ医大)

31. 椎弓に広範な進展をきたした結核性脊椎炎の1例

沼津市立病院 放 藤本 肇 他

32. 結核性脊椎炎の非定型的所見について

岩手医大 放射線部 江原 茂 他

33. 腰椎のヘリカルCT——MRIとの比較——

JR東京総合病院 放 辰野 聡

34. 前立腺癌の骨転移の診断——骨シンチグラフィにMRIを加えることは診断的価値が上がるか——

川崎医大 放治 田村 博文 他

35. 骨軟部腫瘍のDynamic susceptibility-contrast MRI——化学療法の効果評価および201TIシンチグラフィとの比較——

三重大 放 多上 智康 他

C 教育講演 14:00~14:50 座長 大場 覚 (名古屋市大)

『骨腫瘍の診断—そのX線像と組織像の関連』

松野 丈夫 (北海道大学医学部整形外科助教授)

——コーヒーブレイク——

D フィルムリーディングセッション 15:00~17:00

司会 水谷 弘和 (名古屋市大)

閉会の辞 片山 仁 (順天堂大)