

# 第八回 日本医学放射線学会骨軟部放射線研究会

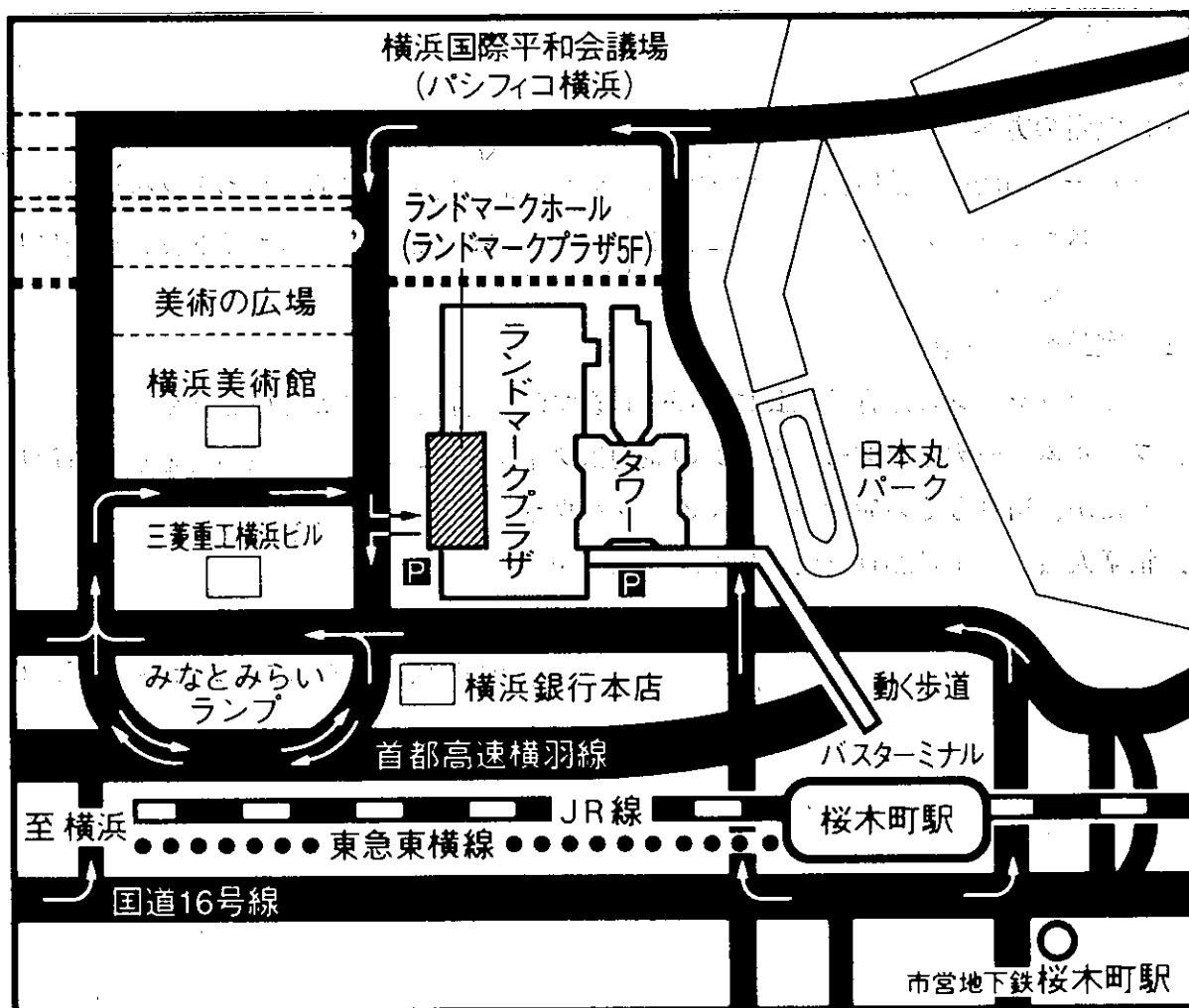
## 会期・会場のご案内

会 期 平成9年1月24日(金) 10:00<sup>30</sup>~17:30

25日(土) 8:30~16:45

会 場 横浜ランドマークホール (ランドマークプラザ5F)

横浜市みなとみらい2-2-1-1



- JR桜木町駅から徒歩5分
- 首都高速横羽線みなとみらいランプより1分
- JR横浜駅から自動車です5分

## 運 営 事 項

### 1. 研究会参加者へのご案内

- 1) 研究会の受付は、会場にて平成9年1月24日(金)午前9時より行います。
- 2) 研究会参加者は会場費として5,000円を会場受付で払い込んでください。引き換えに、名札・領収書及び研究会参加証をお渡しします。
- 3) 本研究会での演者は日本医学放射線学会会員であることを要します。未入会の方はあらかじめ骨軟部放射線研究会事務局あて入会の手続をとるか、当日入会をお願いします。

### 2. 一般演題

#### 1) 演者の方へ

- a) 一般演題の口演時間は、すべて6分です。討論時間は各演題につき2分です。
- b) スライドはプロジェクター2台です。発表の20分前までにスライド受付に提出してください。

#### 2) 座長へのお願い

各セッションの進行は座長にお任せしますが、時間厳守でお願いします。

3. フィルムリーディングセッションの症例はフィルムリーディング症例集として送付しましたが、当日もその症例のフィルムをシャウカステンにかけておきます。

4. 世話人会 1月25日(土) 12:00~13:00

#### 会 場

横浜ロイヤルパークホテルニッコー 2F「カメラ」

# 第8回 日本医学放射線学会骨軟部放射線研究会プログラム

第1日 平成9年1月24日(金)

開会の辞 10:30 作山攜子(聖マリアンナ医大横浜市西部病院)

## 一般演題

I. 10:35~11:23 座長:江原 茂(岩手医大)

1. 腸骨に発生した骨内分化型骨肉腫の1例

慈恵医大 放 西岡真樹子 他

2. 骨盤骨に発生したgiant cell rich osteosarcomaの1例

名古屋市大 放 中山 淳 他

3. 術後10年を経て肺転移をきたしたosteosarcomaの1例

東京通信病院 放 国分優美 他

4. 骨外性骨肉腫の2例

島根医大 放 藤原俊孝 他

5. 上腕骨より発生した血管肉腫の1例

小松島赤十字病院 放 新井香恵子 他

6. 肋骨原発と考えられた悪性リンパ腫の1例

滋賀医大 放 高田政彦 他

II. 11:23~12:19 座長:水谷 弘和(名古屋市大)

7. 術前の3D-CTが診断、治療に有用と思われた骨軟骨腫の2例

NIH Dept. of Nuclear Medicine 小林久貴 他

8. 骨外性軟骨腫(soft tissue chondroma)の1例

大津赤十字病院 放 小山 貴 他

9. 左上腕原発のspindel cell lipomaの1例

札幌医大 放 玉川光春 他

10. 胸椎より発生したintraosseous lipomaの1例

金沢大 核 堀 安裕子 他

11. 嚢胞性変化を伴う骨内脂肪腫の1例

帝京大 放 原沢有美 他

12. 中足骨より発生した類腱線維腫の1例

東京女子医大 放 熊野玲子 他

13. 踵骨の巨細胞修復性肉芽腫の1例

近畿大 放 藤井広一 他

昼食 12:30~13:30

III. 13:30~14:26 座長:河野 敦(聖母病院)

14. 骨シンチを契機に診断されたPaget's diseaseの3例

飯塚病院 放 楠本千絵 他

15. MRIにて経過観察した踵骨骨端症の2例

佐賀県立病院好生館 放 鳥井芳邦 他

16. 顎骨の骨硬化性病変—その鑑別診断—

自治医大 放 酒井 修 他

17. 多発性造骨性転移を示した嗅神経芽細胞腫の1例

川崎医大 放診 山下武則 他

18. 両側大腿骨に対称性に見られた骨硬化を伴う骨膜反応の2例

京都大 核 藤本良太 他

19. 非定型的骨所見を呈したランゲルハンス型組織球症

仙台社会保険病院 放 田澤 聡 他

20. 骨形成を伴う骨格筋転移の出現した胃癌の1例

山形県立中央病院 放 高梨以美 他

特別講演 14:30~15:30 座長:大場 覚(名古屋市大)

「骨軟部腫瘍の診断—整形外科の立場から—」

帝京大学市原病院 整形外科 大野藤吾教授

フィルムリーディング 15:30~17:00 司会:福田国彦(東京慈恵医大)

## 第2日 平成9年1月25日(土)

### 一般演題

#### IV. 8:30~9:10 座長:上谷雅孝(長崎大)

21. Pfeiffer症候群と考えられた1例

国立京都病院 放 瀬藤弘行 他

22. 難聴を主訴に発見されたHyperostosis generalisata with striations of the bonesの1例

大分医大 放 上田真也 他

23. 症候性脊椎血管腫の1例

名古屋市大 放 小田京太 他

24. 甲状腺癌の骨転移診断における<sup>99m</sup>Tc-MIBI

川崎医大 放核 大塚信昭 他

25. 骨肉腫転移との鑑別が困難であった抗癌剤による骨髄障害の1例

金沢大 核 隅屋 寿 他

#### V. 9:10~9:58 座長:西村 浩(久留米大)

26. 脱分化型脂肪肉腫の1例

神奈川県立がんセンター 放 安藤和夫 他

27. 著明な炎症所見を呈した腸腰筋内脱分化型脂肪肉腫の1例

産業医大 放 青木隆敏 他

28. 後腹膜malignant mesenchymomaの1例

慶應大 放診 佐藤浩三 他

29. Fibrolipomatous hamartomaの1例

県立宮崎病院 放 西川卓志 他

30. Macrodystrophia lipomatosaの画像所見

岩手医大 放 曾根美雪 他

31. Ossifying fibromyxoid tumor of soft partsと考えられている多発性軟部腫瘍の1例

自治医大 放 兵頭かずさ 他

—コーヒーブレイク—

VI. 10:20~11:00 座長：藤井広一（近畿大）

32. Rhabdomyosarcomaを併発したneurofibromatosis type1の1例

聖隷浜松病院 放 増永初子 他

33. 著明な嚢胞変性をきたした骨盤部神経鞘腫の1例

徳島大 放 松崎健司 他

34. Epithelioid angiosarcomaの1例

北里大 放 滝川政昭 他

35. 膝窩静脈壁から発生し、静脈内をポリープ状に進展した平滑筋肉腫の1例

慶應大 放 田波 穰 他

36. 軟部腫瘍診断におけるTIシンチグラフィの意義

京都府立医大 放 興津茂行 他

教育講演 11:00~12:00 座長：作山攜子（聖マリアンナ医大横浜市西部病院）

「病理像と画像の対比—骨腫瘍を中心に—」

東京慈恵会医科大学 第一病理学教室 牛込新一郎教授

昼食 12:00~13:00

世話人会 12:00~13:00

世話人会報告 13:00~13:10

一般演題

VII. 13:10~13:58 座長：杉本英治（自治医大）

37. Little league shoulder

昭和大 放 康 英真 他

38. ganglionによる肩甲上神経症候群

諫早総合病院 放 中原信哉 他

39. 外傷性肘関節症におけるヘリカルCT3次元再構成(3D-CT)像の有用性

大阪厚生年金病院 放 松崎佐恵子 他

40. 膝関節硝子軟骨のMR撮像—屍体膝におけるFSF法の検討—

杏林大 放 佐藤克彦 他

41. 3D fat suppression dual echo in the steady state (DESS)法による関節軟骨の描出

—3D fat suppression FLASHとの比較を含めて—

大村市立病院 放 川原康弘 他

42. MRI, MRAを用いた骨軟部腫瘍の局所動注療法後における治療効果、  
及び周囲組織変化の評価

久留米大 放 大熊一彰 他

VIII. 13:58~14:38 座長：原沢有美 (帝京大)

43. 多発性に骨破壊を呈し,Charcot関節を形成した原発性アミロイドーシスの1例

都立荏原病院 放 山下三代子 他

44. 多発遊離体を伴う滑膜包炎のMRI

帝京大市原病院 放 宮川恵美子 他

45. 腸脛靭帯炎(Iliotibial band friction syndrome)のMRI 所見

清水市立病院 放 米山優実 他

46. Giant cell tumor of tendon sheathの1例

九州医療センター 放 宇都宮 幹 他

47. 膝関節に発生した腱鞘由来、巨細胞腫の1例

神奈川県立厚木病院 放 山梨俊志 他

—コーヒーブ레이크—

IX. 15:00~15:48 座長：藤本良太 (京都大)

48. 前・後屈におけるparadoxical motionをともなう腰椎不安定性

岩手医大 放 江原 茂 他

49. 骨盤の不全骨折のMRI 所見—Is it just nonspecific?

信州大 放 徐 貴淑 他

50. 多発性骨髄腫様の頭蓋骨を呈した甲状腺機能亢進症の1例

京都市立病院 放 山本 亨 他

51. 有痛性Brown tumorで見つかった原発性副甲状腺機能亢進症の1例

聖マリアンナ医大 放 北川あず真 ほか

52. 腫瘍性石灰化症 —アルミゲル・マーロックス大量投与による治療例—

自治医大 放 兵頭かずさ 他

53. Extraabdominal desmoidの1例

町田市民病院 放 牧野朋子 他

X. 15 : 48 ~ 16 : 36 座長：藤本 肇 (沼津市立病院)

54. Cat-scratch diseaseの1例

沼津市立病院 放 藤本 肇 他

55. 皮下サルコイドーシスのMRI像

群馬大 中放 加藤克哉 他

56. 皮下に発生した脂肪織炎の2例

秋田大 放 大町康一 他

57. 前胸壁のMR Imaging

岩手医大 放 曾根美雪 他

58. 梨状筋症候群の1例

近畿大 放 藤井広一 他

59. 手のMRA

聖マリアンナ医大横浜市西部病院 放 大西 毅 他

閉会の辞 16 : 36 作山攜子 (聖マリアンナ医大横浜市西部病院)