

# 第十一回 日本医学放射線学会骨軟部放射線研究会

## 会期・会場のご案内

会 期 平成12年1月28日(金) 13:00~18:10

29日(土) 9:00~15:30

会 場 福岡〔福岡ソフトリサーチパーク〕

福岡市早良区百道浜2-1-22 TEL(092)852-3400

### 〈交通のご案内〉

地下鉄：最寄り駅 西新駅

徒歩 西新駅から約20分

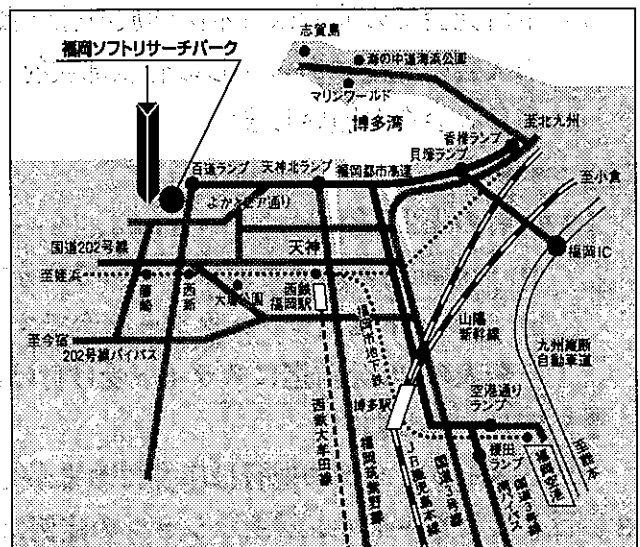
バス利用：西鉄バス 福岡タワー南口(藤崎)行  
医師会館前下車すぐ

バ ス：博多駅から305・306・37・39

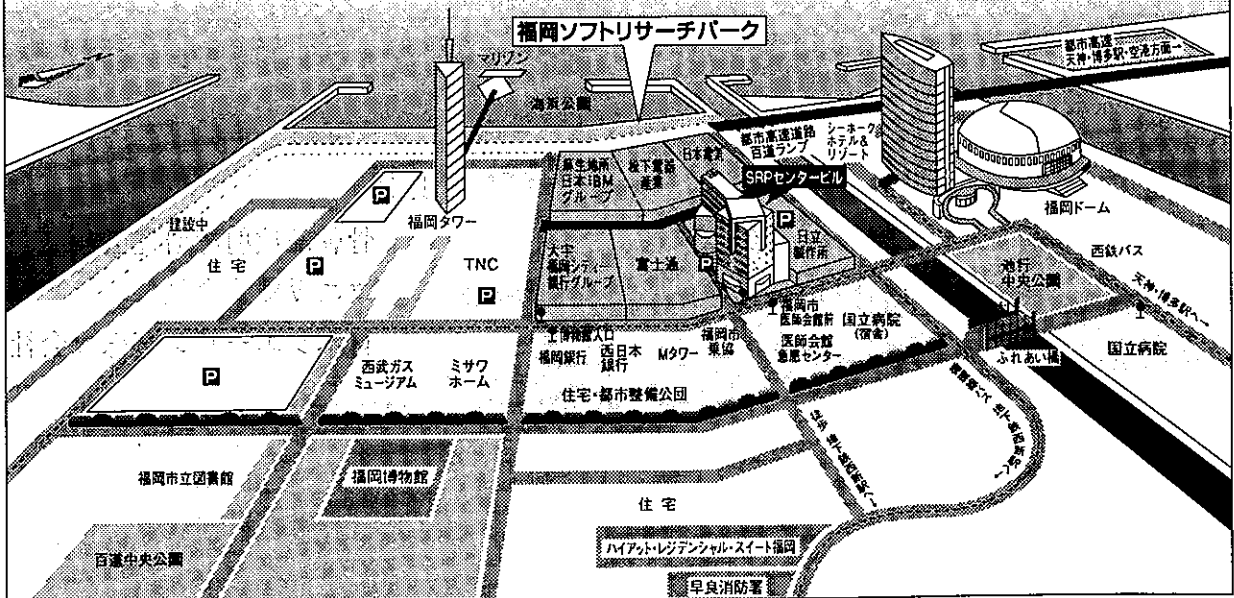
天神から14・44・45・153・200・201・204・305便

医師会館前下車すぐ

車 で：都市高速百道ランプから約1分



### 福岡ソフトリサーチパーク案内図



# 運 営 事 項

内容：講演会、展示

開催日時：2012年1月28日（金）14時～17時

## 1、研究会参加者へのご案内

- 1) 研究会の受付は、会場にて平成12年1月28日（金）正后より行います。
- 2) 研究会参加者は会場費として¥5,000を会場受付で払い込んで下さい。  
引き替えに、名札・領収書及び研究会出席証明書をお渡しします。

## 3) 本研究会での演者は日本医学放射線学会会員であることを要します。

未入会の先生はあらかじめ骨軟部放射線研究会事務局あての入会手続きをとるか、当日入会をお願いします。

## 2、一般演題

### 1) 演者の先生方へ

- a) 一般演題の口演時間は、すべて6分です。討論時間は各演題につき2分です。
- b) スライドはプロジェクター2台です。  
発表の20分前迄にスライド受け付けにスライドを提出してください。

### 2) 座長へのお願い

各セッションの進行は座長におまかせしますが、時間厳守をお願いします。

## 3、フィルムリーディングセッションの症例はフィルムリーディング症例集として送付しておりますが、当日もその症例のフィルムをシャウカステンにかけておきます。

## 4、世話人会

1月29日（土）大会2日目 7:30～8:30（朝食付）

ホテル シーホーク 3F 「ボードルーム」

共催

骨軟部放射線研究会

コニカ株式会社

日本シエーリング株式会社

# 第11回 日本医学放射線学会骨軟部放射線研究会プログラム

第1日 平成12年1月28日(金)

開会の辞 13:00 工藤 祥 (佐賀医科大学)

## 一般演題

I. 13:00~13:48 座長:青木 純 (群馬大)

1. 頭蓋底に発生した骨巨細胞腫の1例

京都府立医大 放 伊藤博敏 他

2. 巨細胞腫と鑑別困難であった骨巨細胞腫様肉腫の1例

香川医大 放 小野優子 他

3. 眼窩に発生したmesenchymal chondrosarcomaの1例

京大 核画像診 上田浩之 他

4. 診断が困難であった骨悪性線維性組織球腫の1例

久留米大 放 陣内絹代 他

5. 自然退縮と再燃をきたした腰椎のmalignant lymphoma

岩手医大 放 黄木詩恵 他

6. 軟部(胸壁)原発と考えられたleiomyosarcomaの1例

慶大 放診 井上政則 他

II. 13:48~14:44 座長:江原 茂 (岩手医大)

7. 指屈筋の総腱鞘と第5指屈筋腱鞘の連続性がMRIで描出し得たgiant cell tumor of tendon sheath (GCTTS)の1例

筑波大 放 渡邊祐子 他

8. 右股関節外側に発生したextrasketal chondromaの1例

名古屋市大 放 佐藤洋造 他

9. 第6頸椎椎弓に発生した類骨骨腫の1例

広島市立安佐市民病院 放 浦島正喜 他

10. 第4腰椎の椎体破壊を伴った巨大神経鞘腫の1例

大阪医大 放 山本和宏 他

11. 圧迫骨折をきたした腰椎椎体血管腫の1例

沼津市立病院 放 藤本 肇 他

12. 右尺骨に発生したsolid variant of aneurysmal bone cystの1例

今給黎総合病院 放 藤沢英文 他

13. JRAとしてしばらく経過観察された小児肘関節の動脈瘤様骨嚢腫の1例

群馬大 中放 加藤克哉 他

Coffee Break (16分)

III. 15:00~15:48 座長：櫛橋民生（昭和大）

14. retroperitoneal extraskeletal osteosarcomaの1例

佐賀県立病院好生館 放 平川浩一 他

15. 炎症細胞浸潤を伴った肺転移と二次性腸管アミロイドーシスを合併したinflammatory typeのMFHの1例

聖マ医大 放 服部貴行 他

16. neurofibromaよりhemangiopericytomaが発生したvon Recklinghausen病の1例

北里大 放 滝川政和 他

17. 皮下悪性リンパ腫の1例

彦根中央病院 放 大島秀一 他

18. 移植後リンパ球系増殖性疾患（PTLD）の1例

仙台社会保険病院 放 田澤 聡 他

19. 癌筋肉転移の6例 — MRIを中心に —

京大 映像医療 小林久隆 他

IV. 15:48~16:36 座長：大橋健二郎（聖マ医大）

20. 坐骨神経転移を来した肺大細胞癌の1例

大分赤十字病院 放 上野真一郎 他

21. fibrolipomatous hamartomaの2例

慶大 放診 佐藤浩三 他

22. macrodystrophia lipomatosa (MDL) の2例：MRIによる neural fibrolipoma の合併の評価

昭和大 放 濱水京子 他

23. lipoma arborescens のMRI診断

京都市立病院 放 北原 均 他

24. myxoid change を来した plantar fibromatosis の1例

北里大 放 増田和貴 他

25. inguinal endometriosis の1例

慶大 放診 山下智裕 他

フィルムリーディング セッション 16:40~18:10

司 会：西村 浩 (久留米大)、青木 隆敏 (産業医大)

読影者：松岡勇二郎 (東芝病院)

兵頭かずさ (自治医大)

小山 貴 (京都大)

橋本あず真 (聖マ医大東横病院)

上田 真也 (大分医大)

松崎 健司 (徳島大)

## 第2日 平成12年1月29日(土)

世話人会 7:30~8:30 ホテル シーホーク

### 一般演題

#### V. 9:00~9:40 座長:藤本良太(京都大)

26. von Hippel Lindau病に合併した側頭骨錐体部の aggressive papillary middle ear tumorの1例

徳島大 放 吉田秀策 他

27. 骨への著明な erosionを認めた neurinomaの2例

旭川医大 放 稲岡 努 他

28. 近接した骨の著明な骨膜反応を伴った筋肉内血管腫の1例

舞鶴共済病院 放 山元龍哉 他

29. 手背に発生した血管平滑筋腫の1例

筑波大 放 岡本嘉一 他

30. giant trichoblastomaの1例

産業医大 放 三島慶子 他

#### VI. 9:40~10:20 座長:鳥井芳邦(佐賀県立病院好生館)

31. 変形性頸椎症における kinematic MR myelographyの有用性

佐野厚生総合病院 放 入江建夫 他

32. 脊椎における拡散強調MRI—撮像法についての検討—

三木市民病院 放 藤井正彦 他

33. MRIによる脊椎軟骨終板の描出に関する基礎的検討

宮崎医大 放 杜若陽祐 他

34. 股関節臼蓋形成不全症のMRI—関節軟骨の3次元表示による軟骨所見の評価—

大阪船員保険病院 放 中西克之 他

35. 膝関節における外傷性骨病変の画像診断—単純X線写真、CT、MRIの比較—

熊本整形外科病院 放 城戸妙子 他

Coffee Break (15分)

Ⅵ. 10:35~11:15 座長：藤井正彦（三木市民病院）

36. 縫合半月板の治癒過程のMRIによる評価

大阪大 放 田中 壽 他

37. 甲状腺癌骨転移の治療効果判定における<sup>99m</sup>Tc-MIBIシンチグラフィの有用性

川崎医大 放(核) 三好秀直 他

38. 悪性軟骨系腫瘍における<sup>201</sup>Tlシンチグラフィ

金沢大 核 樋口隆弘 他

39. 脊椎腫瘍術前に動脈塞栓術を施行した症例の検討

京都市立病院 放 前田隆樹 他

40. 多列検出器CTにおける金属アーチファクトの検討

東京慈恵大 放 福田国彦 他

特別講演 11:15~12:15 座長：工藤 祥（佐賀医大）

演題『軟部腫瘍の病理診断—最近の進歩—』

産業医科大学第一病理学教授 橋本 洋

ランチオン教育講演 12:15~13:15 座長：工藤 祥（佐賀医大）

演題『鬼カン雑学ノートより』

田主丸中央病院副院長 鬼塚英雄

13:25~13:30 世話人会報告

一般演題

Ⅶ. 13:30~14:10 座長：上谷雅孝（長崎大）

41. 下部頸椎周囲に腫瘤を形成したHBL27(-)の強直性脊椎炎の1例

秋田大 放 平野義則 他

42. 無痛性背部腫瘤を主訴とした肩甲胸郭滑液包炎（scapulothoracic bursitis）の検討

新潟大 放 樋口健史 他

43. Bankart法手術後の肩関節MR arthrography：関節鏡との対比

昭和大藤が丘病院 放 杉本英治 他

44. 肩関節関節唇のMR診断 — MR関節造影およびMR仮想関節鏡と関節鏡との比較 —  
熊本大 放 片平和博 他

45. 投球障害肩のMRI  
弘前大 放 佐々木泰輔 他

**IX. 14:10~14:50 座長：水谷弘和（名古屋市大）**

46. 感染性仙腸関節炎の2例  
聖マリア病院 放 福島 徹 他

47. 仙腸関節炎4例 — 画像所見について —  
聖マリア病院 画像診断センター 桂木 誠 他

48. Hoffa fat padの術後不整像 — 膝内視鏡下手術の術後経過のMRI所見 —  
筑波メディカルセンター 放 遠藤英穂 他

49. 前十字靭帯再建術後脛骨孔と関節内骨片のCTによる評価  
東京女子医大 放 山田隆之 他

50. 黄靭帯病変を中心とした破壊性脊椎関節症の1例  
帝京大 放 原澤有美 他

**X. 14:50~15:30 座長：藤本 肇（沼津市立病院）**

51. ガスを含んだ椎間板ヘルニアの2例  
長崎大 放 川原康弘 他

52. 脊椎のintraosseous pneumatocystの2例  
岩手医大 放 名嘉山哲雄 他

53. 重症髄膜炎菌敗血症後に発生した下肢の多発性骨端骨幹端異常の1例  
埼玉医大 放 河本里美 他

54. Blount diseaseの2例  
東京通信病院 放 佐藤克彦 他

55. 経過観察からregional migratory osteoporosisが疑われた1例  
明石市民病院 放 興津茂行 他

閉会の辞：工藤 祥（佐賀医科大学）