

第12回 日本医学放射線学会骨軟部放射線研究会 会期・会場のご案内

会 期 平成13年1月26日(金) 13:00~17:00

27日(土) 8:50~16:40

会 場 品川インターシティホール

☎108-6105 東京都港区港南2-15-4

☎03-5479-0750 (研究会受付直通)

■品川駅から主要駅への所要時間

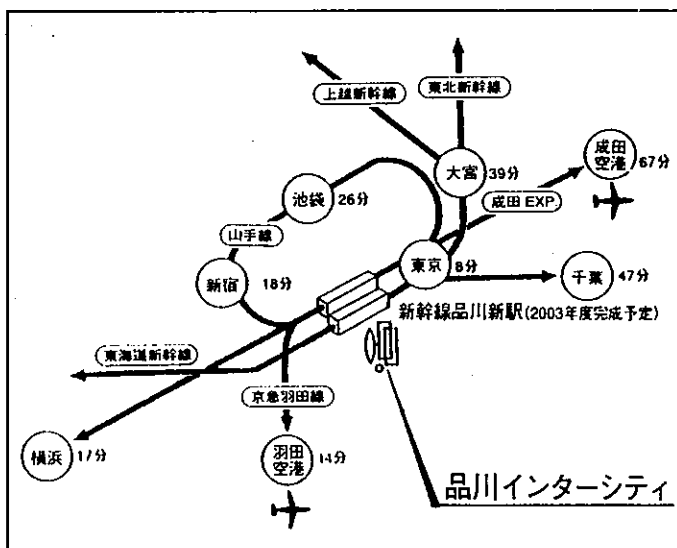
東京…………… 8分 千葉…………… 47分

新宿…………… 18分 羽田空港… 14分

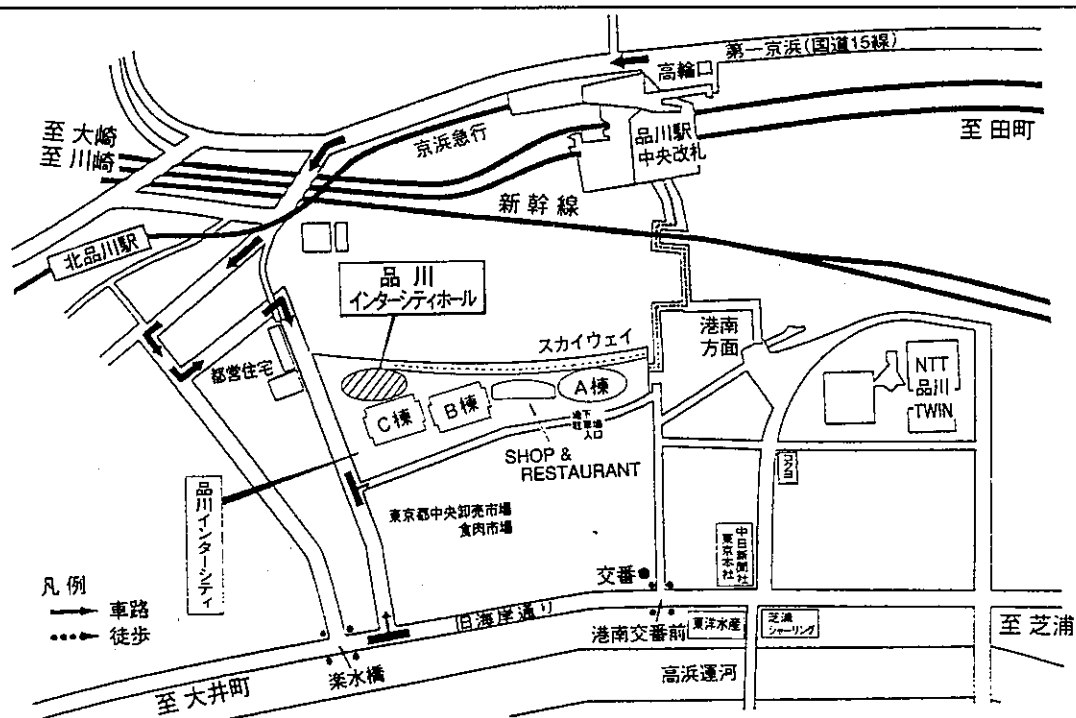
東京…………… 17分 千葉…………… 67分

※品川駅(JR または京浜急行) 発各駅への所要時間は、乗り換え・待ち時間を含みません。

また時間帯により、多少異なります。



品川インターシティご案内図



運 営 事 項

1. 研究会参加者へのご案内

- 1) 研究会の受付は、会場にて平成13年1月26日(金) 正午より行います。
- 2) 研究会参加者は会場費として¥5,000を会場受付で払い込んで下さい。
引き替えに、名札・領収書及び研究会出席証明書をお渡しします。
- 3) 本研究会での演者は日本医学放射線学会会員であることを要します。
本会に未入会の方はあらかじめ骨軟部放射線研究会事務局あての入会手続きをとるか、
当日入会をお願いします。

2. 一般演題

1) 演者の先生方へ

- a) 一般演題の口演時間は、すべて6分です。討論時間は各演題につき2分です。
- b) スライドはプロジェクター2台です。
発表の20分前迄にスライド受け付けにスライドを提出してください。

2) 座長へのお願い

各セッションの進行は座長におまかせしますが、時間厳守でお願いします。

3. フィルムインタープリテーションの症例はフィルムインタープリテーション症例集として送付しておりますが、当日もその症例のフィルムはシャウカステンにかけておきます。

4. 世話人会 1月26日(金) 大会1日目 17:10~18:00

品川インターシティホール会議室第1

共催

骨軟部放射線研究会
コニカ株式会社
日本シエーリング株式会社

第12回 日本医学放射線学会骨軟部放射線研究会プログラム

第1日 平成13年1月26日(金)

開会の辞 12:58 宗近宏次(昭和大 放)

一般演題

I. 13:00~13:32 座長:青木 純(群馬大 放)

1. メロレオストーシスに合併したと思われる骨肉腫の1例
大阪医大 放 山本和宏 他
2. 軟骨肉腫の骨転移
岩手医大 放 江原 茂 他
3. 肋骨の軟骨肉腫の骨シンチグラムとCT
岩手医大 放 江原 茂 他
4. 骨外性粘液型軟骨肉腫の1例
神戸大 放 藤井正彦 他

II. 13:32~14:12 座長:水谷弘和(名古屋市大 放)

5. 頭蓋骨に発生した軟骨芽細胞腫の1例
日本医大多摩永山 放 小林由子 他
6. massive osteolysis の病態を呈した頭蓋底腫瘍の症例
北里大 放 ウッドハムス玲子 他
7. 右下顎骨に発生した Benign fibrous histiocytoma の1例
札幌医大 放 伊藤克哉 他
8. 橈骨に発生した骨芽細胞腫の1例
大津赤十字病院 放 梅岡成章 他
9. 肋骨原発の solitary plasmacytoma の1例
— MRI 像での低信号域について —
昭和大 放 藤澤英文 他

Coffee Break 14:12~14:32 (20分)

Ⅲ. 14:32~15:12 座長：江原 茂（岩手医大 放）

10. 左膝窩に発生した Bizarre parosteal osteochondromatous proliferation (BPOP) の 1 例
札幌医大 放 玉川光春 他
11. CT, MRI, Arteriography が施行された Bizarre parosteal osteochondromatous proliferation (BPOP) の 1 例
済生会横浜市南部病院 放 守屋信和 他
12. Bizarre parosteal osteochondromatous proliferation の 1 例
京都市立病院 放 西野水季 他
13. 脛骨アダマンチノーマの 1 例
旭川医大 放 吉田慶之 他
14. Osteoid osteoma と鑑別が困難であった脛骨 adamantinoma の 1 例
川崎病院 放 木村和彦 他

Ⅳ. 15:12~16:00 座長：上谷雅孝（長崎大 放）

15. 上腕静脈から発生したと考えられた平滑筋肉腫の 1 例
松下記念病院 中放 金 容香 他
16. 横紋筋線維肉腫の 1 例
香川医大 放 大木雅登 他
17. 骨に pressure erosion をきたした alveolar soft part sarcoma の 1 例
長崎大 放 沖本知昭 他
18. 石灰化を伴った粘液型脂肪肉腫の 1 例
久留米大 放 大熊一彰 他
19. 著しい化生骨化のみられた下腿軟部組織線維肉腫の 1 例
東京慈恵医大 放 三角茂樹 他
20. 明細胞肉腫
群馬大 放 加藤克哉 他

片山講演 16:00~17:00 座長：宗近宏次（昭和大 放）

『腫瘍の組織学的悪性度について — 良性か悪性かの判別法 —』

講師：今村哲夫（帝京大学医学部病院病理部教授）

世話人会 17:10~18:00 品川インターシティホール会議室第 1

第2日 平成13年1月27日(土)

8:50 世話人会報告

一般演題

V. 9:00~9:40 座長：甲田英一（慶応大 放）

21. 膝窩部 vascular leiomyoma の1例
慶応大 放 野村あやの 他
22. 下肢の fibrolipomatous hamartoma の2例
新潟大 放 鈴木昌志 他
23. 後頸部皮下 spindle cell lipoma の1例
三重大 放 松島信佳 他
24. 紡錘形細胞脂肪腫の1例
信州大 放 小岩井慶一郎 他
25. 乳児の大腿部に発生した脂肪芽腫の1例
鳥取大 放 杉浦公彦 他

VI. 9:40~10:20 座長：藤本 肇（沼津市立病院 放）

26. 左肘部に発生した皮膚付属器腫瘍（clear cell hidradenoma）の1例
佐賀県立病院好生館 放 鶴丸大介 他
27. 背部に発生した nodular hidradenoma の1例
名古屋市大 放 加藤和子 他
28. 壊死性筋膜炎の1例
明石市民病院 放 興津茂行 他
29. Subcutaneous granuloma annulare の1例
札幌医大 放 兵頭かずさ 他
30. fascitis-panniculitis syndrome の2例
聖マリアンナ医大 放 笹下 薫 他

Coffee Break 10:20~10:40 (20分)

Ⅶ. 10:40~11:20 座長：西村 浩（久留米大 放）

31. 長頸筋石灰化腱炎の2例

市立静岡病院 画診・放 宮本信一 他

32. Morton's neuroma の MRI 所見

産業医大 放 掛田伸吾 他

33. 軟骨下骨の insufficiency fracture

長崎大 放 上谷雅孝 他

34. 大腿骨の longitudinal stress fracture の2例

長崎大 放 川原康弘 他

35. スポーツによる下肢筋損傷の MR

東女医大青山病院 放 山田隆之 他

Ⅷ. 11:20~12:00 座長：高橋康二（旭川医大 放）

36. 臀部皮下腫瘍を形成したサルコイドーシスの1例

沼津市立病院 放 藤本 肇 他

37. 化骨性神経炎と考えられた1例

大分医大 放 鷺野谷利幸 他

38. 膝窩動脈捕捉症候群の1例

成田記念病院 放 富田 均 他

39. MRI にて下腿外側の筋群に対称性に病変を認めた結節性動脈炎の1例

徳島大 放 松崎健司 他

40. 慢性膵炎の急性増悪に関連すると考えられた intraosseous and subcutaneous fat necrosis の1例

新潟大 放 樋口健史 他

ランチオンセミナー 12:00~13:00

座長：河野 敦（聖母病院 放）

『等方ボクセルデータを利用した骨軟部解剖』

講師：福田国彦（東京慈恵医大 放）

IX. 13:00~13:48 座長：佐々木泰輔（弘前大 放）

41. 猫ひっかき病の1例
福井日赤 放 小坂信之 他
42. 骨軟部組織と肺に病変を認めた Melioidosis の1例
大分医大 放 詫摩真久 他
43. 頸椎に発生した pigmented villonodular synovitis の1例
聖隷三方原病院 放 神谷実佳 他
44. Value of ABER position in detection of tears of the rotator cuff, correlation between MR arthrographic findings and arthroscopic findings in 3 cases.
昭和大 放 Amr Mostafa 他
45. MR arthrographic findings of Type II SLAP lesion.
昭和大 放 Amr Mostafa 他
46. 急速破壊型股関節症と考えられた1例
舞鶴共済病院 放 山元龍哉 他

X. 13:48~14:28 座長：大橋健二郎（聖マリ医大 放）

47. MRIによる膝内障の診断精度：SE TIWI, GRE T2*WI, FSE PD & T2WIの比較
弘前大 放 佐々木泰輔 他
48. 慢性関節リウマチ症例の膝関節 dynamic MRI と病理組織像
北里大 放 青木由紀 他
49. 頸椎前方固定術後合併症の画像診断
京都市立病院 放 山本 憲 他
50. 腰椎椎間板ヘルニアレーザー減圧術後の画像における経時的変化について
— 若年者の検討 —
東京慈恵医大 放 土肥美智子 他
51. Osteoid osteoma に対し CT guided microwave coagulation を施行した1例
慶応大 放 井上政則 他

Coffee Break 14:28~14:40

フィルムインタープリテーションセッション 14:40~16:40

Moderator: 杉本英治 (昭和大藤が丘病院 放)

南 学 (東京大 放)

病理解説: 石田 剛 (東京大 病院病理)

山口岳彦 (獨協医大 第1病理)

閉会の辞 宗近宏次 (昭和大 放)