

第14回 日本医学放射線学会骨軟部放射線研究会 会期・会場のご案内

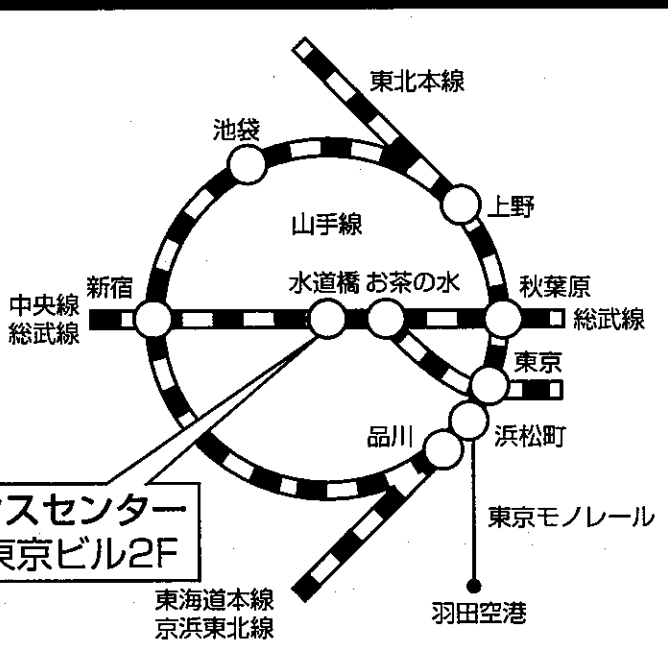
会 期 平成15年1月31日(金) 12:55~17:30
2月1日(土) 9:00~15:30

会 場 東京コンファレンスセンター
〒102-8112 東京都千代田区飯田橋3-13-1
大和ハウス工業東京ビル2F
☎03-5214-2020

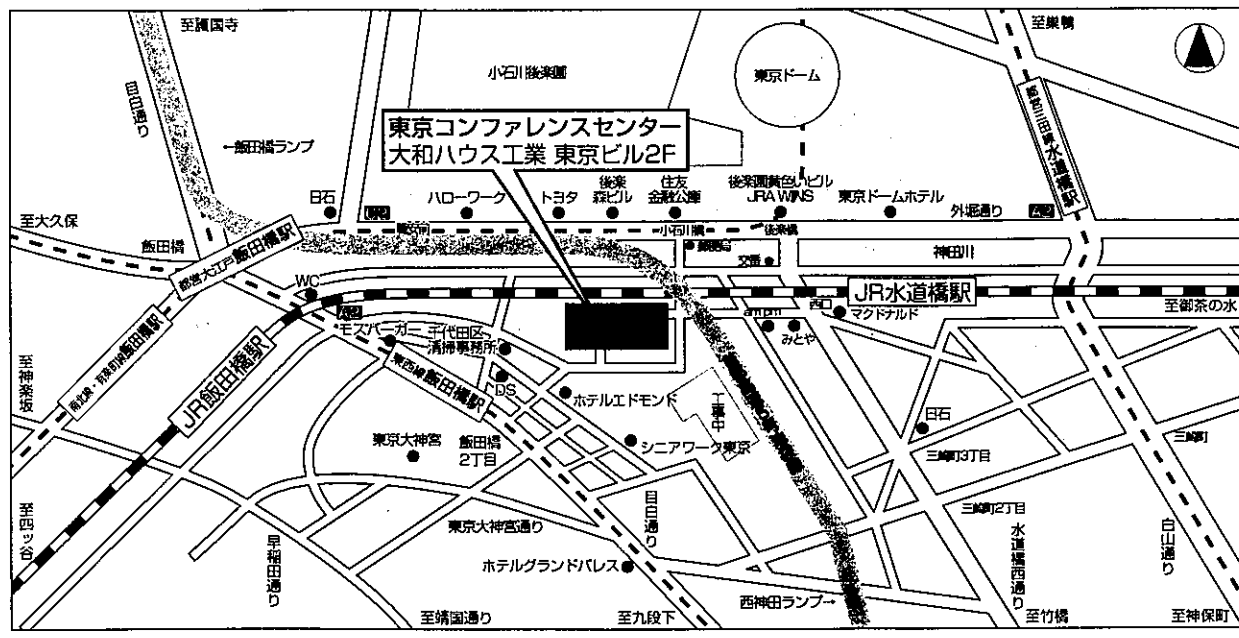
会場ご案内図

交通のご案内

JR水道橋駅西口より徒歩3分
都営三田線水道橋駅(A2出口)より徒歩8分
営団地下鉄飯田橋駅(A2出口)より徒歩5分
都営大江戸線飯田橋駅(C2出口)より徒歩5分
東京駅丸の内口よりタクシーで15分
羽田空港よりモノレールとJRで約50分
車利用の場合外堀通りより右折または左折



東京コンファレンスセンター
大和ハウス工業 東京ビル2F



運 営 事 項

1. 研究会参加者へのご案内

- 1) 研究会の受付は、会場にて平成15年1月31日（金）正午より行います。
- 2) 研究会参加者は会場費として¥5,000を会場受付で払い込んで下さい。
引き替えに、名札・領収書及び研究会出席証明書をお渡しします。
- 3) 本研究会での演者は日本医学放射線学会会員であることを要します。
本会に未入会の方はあらかじめ骨軟部放射線研究会事務局あての入会手続きをとるか、当日入会をお願いいたします。

2. 一般演題

- 1) 演者の先生方へ
 - a) 一般演題の口演時間は、すべて6分です。討論時間は各演題につき2分です。
 - b) スライドはプロジェクター2台です。
発表の20分前迄にスライド受け付けにスライドを提出してください。
 - c) パソコンを使用して発表される場合はご自身のノート型パソコンをご持参ください。
受付終了後講演会場にてPC待機用デスクにてPCを立ち上げていただき、プロジェクターとの接続を行ってください。待機デスクにはAC電源及び接続コネクタとアダプターをご用意しております。PCの操作は先生ご自身にてお願いいたします。
- 2) 座長へのお願い
各セッションの進行は座長におまかせしますが、時間厳守でお願いします。

3. フィルムインタープリテーションの症例はフィルムインタープリテーション症例集として送付しておりますが、当日もその症例のフィルムはシャウカステンにかけておきます。

4. 世話人会 1月31日（金）大会初日 17:30～18:40 東京コンファレンスセンター 3F 会議室

パネル展示を行っています

『現存する日本最古の医療用エックス線の紹介』

直居 豊（自衛隊中央病院 放射線科）

「お願い：日本医学放射線学会雑誌では原稿は少なく困っておりますので、是非口演した症例の症例報告を投稿して下さるようお願いいたします」

共催 骨軟部放射線研究会
コニカ株式会社
日本シエーリング株式会社

第14回 日本医学放射線学会骨軟部放射線研究会プログラム

第1日 平成15年1月31日(金)

開会の辞 12:55 河野 敦(癌研 放)

一般演題

I. 13:00~13:32 座長:池田俊昭(北里大 医療衛生学部)

1. *Vibrio vulnificus* 感染による壊死性筋膜炎のMRI所見
佐賀県立病院好生館 放 平田 文 他
2. 高Ca血症、急性腎不全にて発見された筋サルコイドーシスの1例
仙台社会保険病院 放 田澤 聡 他
3. 左腸骨静脈血栓症と左腰筋腫大を伴ったSAPHO症候群の1例
長崎大 放 川原康弘 他
4. 好酸球性筋膜炎のMRI
東京女子医大青山病院 放 山田隆之 他

II. 13:32~14:12 座長:高橋康二(旭川医大 放)

5. dystrophic calcification を来した solitary bone cyst の1例
医療法人川崎病院 放 木村和彦 他
6. 大腿骨の carcinosarcoma の1例
慶應大 放 杉浦弘明 他
7. 骨壊死に骨髓炎を合併した1例
大阪市立大 放 名嘉山哲雄 他
8. 血胸を惹起した肋骨原発の骨肉腫に対してTAEを実施した1例
沼津市立病院 放 藤本 肇 他
9. 類骨腫のラジオ波焼灼療法:3例報告
群馬大 放 青木 純 他

III. 14:12~14:44 座長：新津 守 (筑波大 放)

10. 仙骨神経鞘腫のMRI所見

産業医大 放 小野寺 周 他

11. Spindle cell lipoma の3例

三重大 放 安田雅代 他

12. Osteoporosis による insufficiency fracture の1例

明和病院 放 福田有子 他

13. 仙骨の不全骨折のMRI信号の経過について

京都大 放 藤原俊孝 他

Coffee Break 14:44~15:00 (16分)

IV. 15:00~15:32 座長：青木 純 (群馬大 中放)

14. 下肢に発生した血管平滑筋腫の1例

昭和大 放 永井京子 他

15. 手指及び手掌に発生した Vascular leiomyoma の2例

新別府病院 放 四元真司 他

16. 悪性腫瘍との鑑別が必要であった血管平滑筋腫の2例

久留米大 放 長田周治 他

17. 著名な石灰化を来し、診断に苦慮した血管平滑筋腫の1例

佐賀医科大 放 熊副洋幸 他

V. 15:32~16:04 座長：辰野 聡 (慈恵医大 放)

18. Kashin-Beck 病の 3 例 (日本人姉妹例)

昭和大藤が丘病院 放 藤田晃史 他

19. Juvenile hyaline fibromatosis の 1 例

京都大 放 梅岡成章 他

20. 右前腕の fibromatosis の 1 例

札幌医大 放 佐藤大志 他

21. 粘液型軟部腫瘍の拡散画像

三重大 放 永田幹紀 他

片山講演 16:20~17:20 座長：大和 実 (聖母病院 放)

『転移性脊椎腫瘍：組織像に裏付けられた画像所見』

山口岳彦 (獨協医科大学越谷病院 病理部)

世話人会 17:30~18:40

東京コンファレンスセンター 3F 会議室

第2日 平成15年2月1日(土)

一般演題

VI. 9:20~10:08 座長：青木隆敏 (産業医大 放)

22. Granular cell tumor の1例

明石市立市民病院 放 興津茂行 他

23. 成人の大腿部に発生した malignant extrarenal rhabdoid tumor の1例

山口大 放 原田祐子 他

24. 左大腿部に発生した骨外性肉腫の1例

旭川医科大 放 廣田初音 他

25. 大腿部 low-grade fibromyxoid sarcoma の2例

鳥取大 放 藤井進也 他

26. 右大腿部に発生した Inflammatory MFH の1例

旭川医科大 放 稲岡 努 他

27. Mesenchymal chondrosarcoma の2例

慶應大 放 上野彰久 他

VII. 10:08~10:48 座長：西村 浩 (久留米大 放)

28. Plexiform neurofibroma から発生した MPNST と考えられた1例

福井赤十字病院 放 小阪信之 他

29. Malignant granular cell tumor の1例

京都大 放 小山 貴 他

30. 腹直筋内に発生した骨外性 Ewing 肉腫の1例

徳島大 放 松崎健司 他

31. 足背部に発生した acral myxoinflammatory fibroblastic sarcoma の1例

札幌医大 放 玉川光春 他

32. 上肢類上皮肉腫の3症例

北海道大 放 神島 保 他

Coffee Break 10:48~11:00 (12分)

VIII. 11:00~11:40 座長：藤井 正彦 (神戸大 放)

33. 上腕二頭筋長頭腱の関節唇との癒合部 (LBJ) : MR 関節造影による把握
弘前大学医学部 放 佐々木 泰輔 他

34. T2WI における烏口下滑液包の描出と臨床症状の関連
秋田市立総合病院 放 平野義則 他

35. 化膿性肩関節炎の MRI 所見
秋田大 放 佐志隆士 他

36. 右膝関節近傍に発生した Tophaceous pseudogout の 1 例
大阪医科大 放 山本和宏 他

37. 軟部悪性腫瘍との鑑別を要した Tophaceous Pseudogout の 1 例
熊本大 放 林田佳子 他

世話人会報告 11:40~11:45

ランチオンセミナー 12:00~13:00

座長：河野 敦 (癌研 放)

『日本の骨関節の画像診断の草分け』

片山 仁 (大東医学技術専門学校長 順天堂大 放射線科名誉教授)

IX. 13:10~13:50 座長：杉本英治 (昭和大藤が丘 放)

38. Sinding-Larsen-Johansson 病の画像所見

筑波大 放 新津 守 他

39. 膝窩筋腱損傷の MR 画像

筑波大 放 岡本嘉一 他

40. 右膝関節部に発生した Glomus 腫瘍の 1 例

JR 尾道総合病院 放 富吉秀樹 他

41. Microscopy coil を用いた膝関節高分解能 MRI-CLEAR 法の有用性—

神戸大 放 藤井正彦 他

42. Microscopy coil の初期使用経験—足関節関節軟骨の MRI

聖マリアンナ大 放 金井信恭 他

フィルムインタープリテーション

14:00~

司会：原澤有美 (帝京大 放)

藤本 肇 (沼津市立病院 放)

読影：症例 1 玉川光春 (札幌医大 放)

症例 2 小山真道 (聖マリアンナ医大 放)

症例 3 北原 均 (京都市立病院 放)

症例 4 高尾正一郎 (徳島大 放)

症例 5 長田周治 (久留米大 放)

症例 6 白神伸之 (立川共済病院 放)

閉会の辞

河野 敦 (癌研 放)