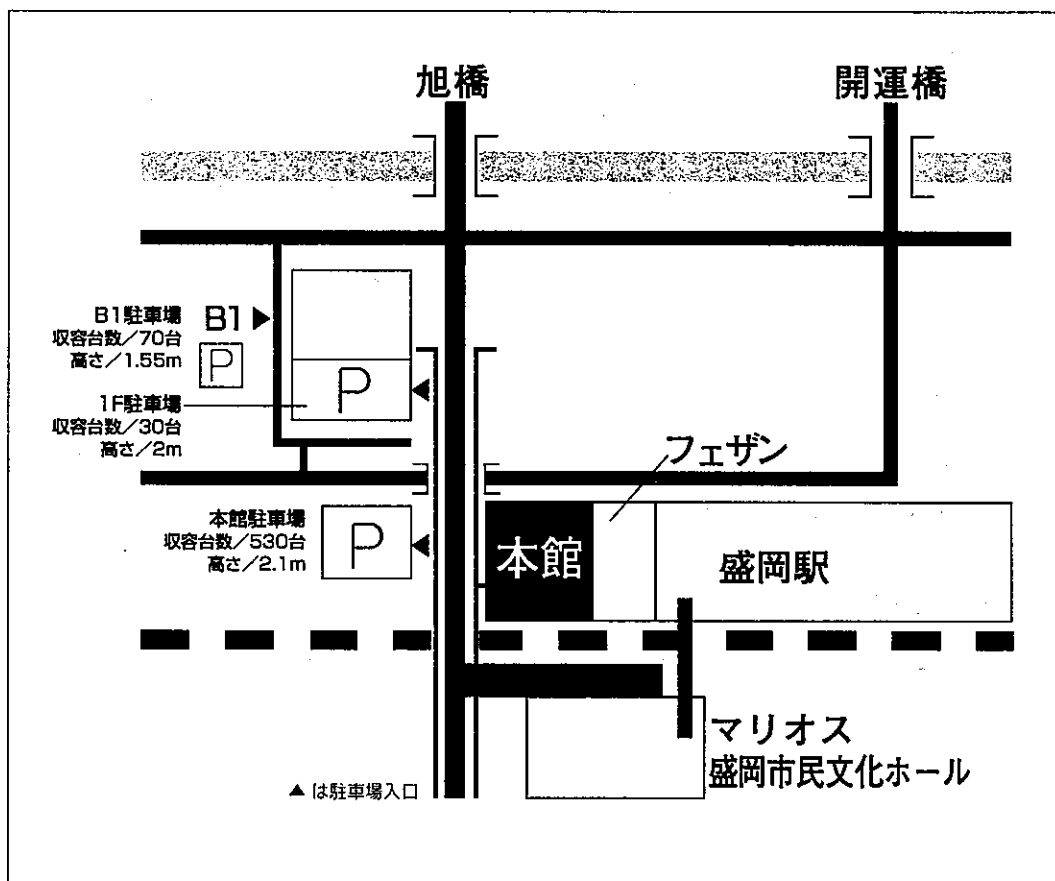


第16回 日本医学放射線学会骨軟部放射線研究会 会期・会場のご案内

会 期 平成17年1月28日(金) 12:55~18:20
1月29日(土) 9:00~15:10

会 場 ホテルメトロポリタン盛岡 本館4階
〒020-0034 盛岡市盛岡駅前通1-44
tel 019(625)1211 Fax 019(625)1210

会場ご案内図



交通のご案内

JR盛岡駅より、徒歩で約1分(本館)
東北自動車道・盛岡ICより、車で約10分
花巻空港より、車で約40分

運 営 事 項

1. 研究会参加者へのご案内

- 1) 研究会の受付は、会場にて平成17年1月28日(金)正午より行います。
- 2) 研究会参加者は会場費として¥5,000を会場受付で払い込んで下さい。
引き替えに、名札・領収書及び研究会出席証明書をお渡しします。
- 3) 本研究会での演者は日本医学放射線学会会員であることを要します。
本会に未入会の方はあらかじめ骨軟部放射線研究会事務局あての入会手続きをとるか、当日入会をお願いいたします。

2. 一般演題

1) 演者の先生方へ

- a) 一般演題の口演時間は、すべて7分です。討論時間は各演題につき3分です。
- b) パソコンは、ご自身のノート型パソコンをご持参ください。

受付終了後講演会場にてPC待機用デスクにてPCを立ち上げていただき、プロジェクターとの接続を行ってください。待機デスクにはAC電源及び接続コネクターとのアダプターをご用意しております。PCの操作は先生ご自身にてお願いいたします。

2) 座長へのお願い

各セッションの進行は座長におまかせしますが、時間厳守でお願いします。

3. フィルムリーディングの症例はフィルムリーディング症例集として送付しておりますが、当日もそのフィルムはシャウカステンにかけておきます。

4. 世話人会

開催日時：2005年1月28日(金) 大会初日 18:20~19:20
開催場所：ホテルメトロポリタン盛岡 本館4階「かきつばた」

共催 骨軟部放射線研究会
コニカミノルタエムジー株式会社
日本シエーリング株式会社

第16回 日本医学放射線学会骨軟部放射線研究会プログラム

第1日 平成17年1月28日(金)

開会の辞 12:55 江原 茂(岩手医大)

第1セッション 13:00~13:50 外傷・術後変化 座長 藤井正彦(神戸大)

1. 大腿骨頭下骨折の対側大腿骨頭に続発した軟骨下脆弱性骨折の1例
仁生会細木病院・放 濱田典彦 他
2. 整復不良な脱臼骨折に対してMRIが診断に寄与した肘関節脱臼骨折の1例
聖マリアンナ医大・放 小橋優子 他
3. 前腕に迷入した小石が原因と考えられた深指屈筋部分拘縮の1例
筑波大・放 後藤典子 他
4. 骨折を合併した膝関節 transient osteoporosis の1例
松江生協・放 黒田弘之 他
5. β -TCPを用いた後方腰椎椎体間固定術: MSCTによる評価
慈恵医大・放 福田国彦 他

第2セッション 13:50~14:50 良性軟部腫瘍 座長 辰野 聡(慈恵医大)

6. 女性骨盤部に発生したancient schwannoma: MRIと病理の対比検討
徳島大・放 竹内麻由美 他
7. 臀部皮下に発生した粘液性嚢胞腺腫の1例
沼津市立病院・放 藤本 肇 他
8. Eccrine poromaの2例
東海大・放 桜田愛音 他
9. Desmoplastic fibroblastomaの1例
熊本大・放 林田佳子 他
10. 血管平滑筋腫5例のMRI所見
明石市立市民病院・放 興津茂行 他
11. 皮下血管平滑筋腫のMRI所見
昭和大・放 須山淳平 他

コーヒーブレイク 14:50~15:10

第3セッション 15:10~16:00 悪性軟部腫瘍 座長 藤本肇 (沼津市立病院)

12. 中年男性に認められたalveolar soft part sarcoma (ASPS)の一例
久留米大・放 長田周治 他
13. 大腿部に生じた平滑筋肉腫の一例
東邦大・二放 長基雅司 他
14. 大腿部皮下に発生したleiomyosarcomaの1例
京都市立病院・放 里上直衛 他
15. 左臀部に発生したextraosseous Ewing sarcoma の1例
旭川医大・放 八巻利弘 他
16. 自然消退したlow grade acral myxoinflammatory fibroblastic sarcomaと考えられる1例
岩手医大・放 江原 茂 他

第4セッション 16:00~17:00 軟部腫瘍・骨腫瘍類似疾患 座長 藤本良太 (京都大)

17. 腸骨部原発と思われるprimitive neuroectodermal tumor (PNET) の1例
山口大・放 田口耕太郎 他
18. 頭蓋骨に発生したsolitary infantile myofibroblastosisの2例
大田原赤十字病院・放 利安隆史 他
19. 小児dumbbell状腫瘍の2例
神戸大・放 岩間祐基 他
20. Sacral hemangiomaの1例
東海大・放 山下智裕 他
21. 頸椎に多発した線維性骨異形成の一例
産業医大・放 迫田真輔 他
22. 多発性骨内ガングリオンの1例
大阪医大・放 山本和宏 他

コーヒーブレイク 17:00~17:15

片山講演 17:15~18:15 座長 江原 茂 (岩手医大)

『歯原性腫瘍の病態と病理』

武田泰典先生 (岩手医大 歯学部 口腔病理)

第2日 平成17年1月29日(土)

第5セッション 9:00~9:50 造血器腫瘍 座長 神島保(北海道大)

23. 仙骨孤立性形質細胞腫の3例

福井大・放 小坂信之 他

24. 大腿部、後腹膜に腫瘤を形成した多発性骨髄腫の1例

京都市立病院・放 上田浩之 他

25. HRCTおよびMDCTが有用であった多発性骨髄腫の2例

岡山大・放 赤木史郎 他

26. 典型的な臨床・画像所見を呈したPOEMS症候群の2例

京都市立病院・放 平岡泰三 他

27. 骨病変の進行を追跡し得た全身性肥満細胞腫症の1例

旭川医大・放 山本和香子 他

第6セッション 9:50~10:40 悪性骨腫瘍 座長 青木隆敏(産業医大)

28. 環指基節骨に発生したhigh-grade surface osteosarcomaの1例

長崎大・放 高尾正一郎 他

29. MRS上細胞活性を認めなかった軟骨肉腫の1例

聖マリアンナ医大・放 立澤夏紀 他

30. 後縦隔・後腹膜にかけて発生した脊索腫の1例

大分大・放 四元真司 他

31. 脊髄麻痺を来した肋骨原発脱分化型軟骨肉腫の1例

旭川医大・放 稲岡 努 他

32. Werner症候群に合併したosteosarcomaの1例

筑波大・放 植野映子 他

コーヒーブレイク 10:40~11:00

第7セッション 11:00~11:50 関節疾患ほか 座長 佐志隆士 (秋田大)

33. 急速に大腿骨頭破壊が進行した股関節症の1例
昭和大横浜市北部病院・放 櫻井幸太 他
34. Popliteus insertionのenthesisを主体としたpsoriatic arthritisの一例
自治医大・放 杉本英治 他
35. 腹部腫瘍を合併したMaffucci syndromeの一例
兵庫医大・放 福田有子 他
36. fibrocartilagenous dysplasia (FCD) の1例
北海道大・放 船窪正勝 他
37. 片側骨盤骨に認めたPaget病の1例
川崎病院・放 木村和彦 他

ランチオンセミナー 12:00~13:00 座長 福田国彦

『非腫瘍性骨関節疾患の病理』

今村哲夫先生 (帝京大病院 病理)

世話人会報告 13:10~13:30 福田国彦 (事務局・慈恵医大)

フェローシップ報告

フィルムリーディングセッション 13:30~15:00

総合司会 (モデレーター)

小山雅司先生 (岡崎市立病院)

江原 茂先生 (岩手医大)

読影者

五十嵐隆朗先生 (慈恵医大)

稲岡 努先生 (旭川医大)

常陸 真先生 (竹田総合病院)

佐竹 元治先生 (ラジオロネット東海)

興津 茂行先生 (明石市民病院)

四元 真司先生 (大分大)

閉会の辞 江原 茂 (岩手医大)

病理コメンテーター

今村 哲夫先生 (帝京大学)

石田 剛先生 (NTT東日本関東病院)

山口 岳彦先生 (獨協医科大学 越谷病院)