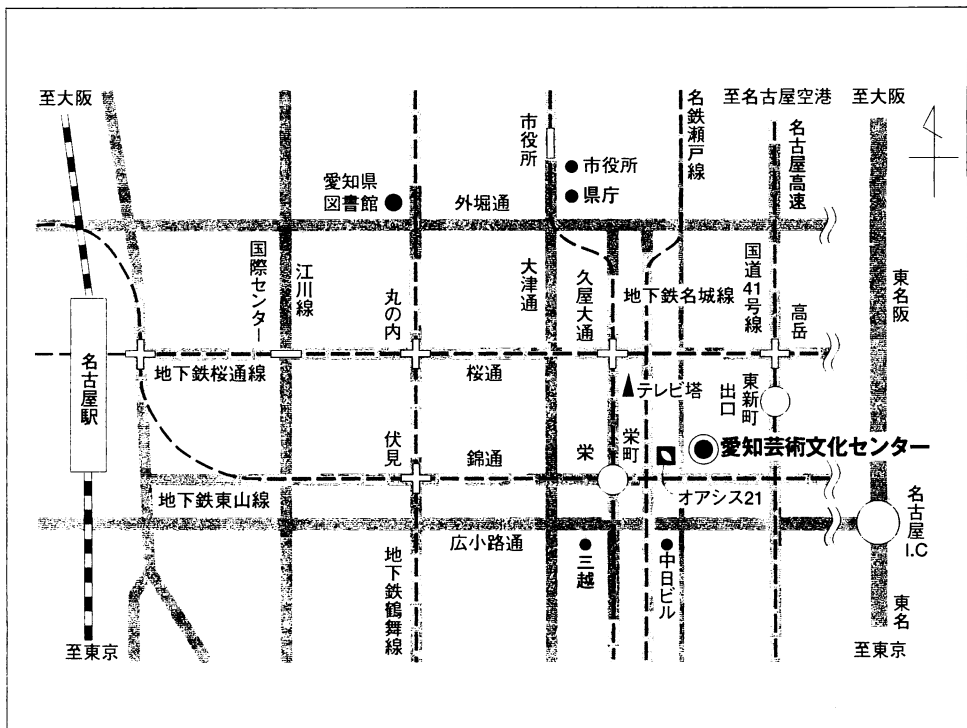


# 第17回 日本医学放射線学会骨軟部放射線研究会 会期・会場のご案内

会 期 平成18年1月27日(金) 12:55~18:05  
1月28日(土) 9:15~15:05

会 場 愛知芸術文化センター アートスペース  
〒461-8525 名古屋市東区東桜一丁目13番2号  
tel 052(971)5511 Fax 052(971)5601

## 会場ご案内図



## ■交通のご案内

地下鉄東山線、名城線「栄」駅下車、オアシス21を通過して徒歩3分  
名鉄瀬戸線「栄町」下車、オアシス21を通過して徒歩3分  
名古屋IC → (東名阪) → 高針JCT → (名古屋高速) → 東新町出口

# 運 営 事 項

## 1. 研究会参加者へのご案内

- 1) 研究会の受付は、会場にて平成18年1月27日(金) 正午より行います。
- 2) 研究会参加者は会場費として¥5,000を会場受付で払い込んで下さい。  
引き替えに、名札・領収書及び研究会出席証明書をお渡しします。
- 3) 本研究会での演者は日本医学放射線学会会員であることを要します。  
本会に未入会の方はあらかじめ骨軟部放射線研究会事務局あての入会手続きをとるか、当日入会をお願いいたします。

## 2. 一般演題

- 1) 演者の先生方へ
  - a) 一般演題の口演時間は、すべて7分です。討論時間は各演題につき3分です。
  - b) パソコンは、ご自身のノート型パソコンをご持参ください。  
受付終了後講演会場にてPC待機用デスクにてPCを立ち上げていただき、プロジェクターとの接続を行ってください。待機デスクにはAC電源及び接続コネクターとのアダプターをご用意しております。PCの操作は先生ご自身にてお願いいたします。
- 2) 座長へのお願い  
各セッションの進行は座長におまかせしますが、時間厳守でお願いします。

3. フィルムリーディングの症例はフィルムリーディング症例集として送付しておりますが、当日もそのフィルムはシャウカステンにかけておきます。

4. 世話人会 開催日時：2006年1月27日(金) 大会初日 18:10~18:40  
開催場所：愛知芸術文化センター E・F

共催 骨軟部放射線研究会  
コニカミノルタエムジー株式会社  
日本シエーリング株式会社

## 第17回 日本医学放射線学会骨軟部放射線研究会プログラム

第1日 平成18年1月27日（金）

開会の辞 12:55 水谷 弘和（名古屋市立東市民病院）

### 第1セッション 13:00～13:50 座長 藤本 肇（沼津市立病院）

1. 骨皮質の破壊を来した顎骨のgiant cell reparative granulomaの1例  
東海大学・画診 桜田愛音 他
2. 広範な反応性筋膜炎を伴った動脈瘤様骨嚢腫の1例  
鳥取大学・放 中西順子 他
3. Pneumatoceleを伴ったfrontal sinus osteomaの1例  
熊本大学・放 村田友佳 他
4. Solitary infantile myofibroma of the skullの1例  
富山県立中央病院・放 日野祐資 他
5. 腰椎より発生したmyofibromaの1例  
京都市立病院・放 里上直衛 他

### 第2セッション 13:50～14:50 座長 小山 雅司（岡崎市民病院）

6. 右第二趾に発生したfibrosarcomaの1例  
兵庫医大・放 福田有子 他
7. 著明な骨硬化をきたした肋骨原発類上皮血管内皮腫の1例  
大分大学・放 四元 真司 他
8. 悪性黒色腫の全身骨転移の1例  
医療法人川崎病院・放 木村和彦 他
9. 全身MRIによる骨転移病変検出 -DWIBSの有用性の検討-  
大阪船員保険病院・放 中西克之 他
10. PETで発見された頸椎pigmented villonodular synovitisの1例  
あおもりPET画像診断センター・放 佐々木泰輔 他
11. MRIで一見後縦靭帯骨化症のように見えた2次性アミロイドーシスによる頸髄症の1例  
NTT東日本関東病院・放 後藤典子 他

コーヒープレイク 14:50～15:10

**第3セッション 15:10～15:50 座長 前田 正幸（三重大学）**

12. 古典的画像所見を示した”Recklinghausen’s disease”の1例  
自治医大・放 島田和佳 他
13. 含糖酸化鉄の長期投与により発症した骨軟化症の1例  
川崎医大・放 三好秀直 他
14. Erdheim-Chester病の1例  
札幌医大・放 河合有里子 他
15. 高度の進行性骨変形を来したMcCune-Albright症候群の1例  
産業医大・放 三島慶子 他

**第4セッション 15:50～16:50 座長 青木 隆敏（産業医科大学）**

16. 左肘部に発生した木村氏病の1例  
神戸大学・放 岩間祐基 他
17. 肘関節線維腫の1例  
北海道大学・放 神島 保 他
18. オトガイ下に発生した骨化脂肪腫の1例  
医療法人社団高邦会 高木病院・放 江頭 玲子 他
19. sclerosing perineurioma の2例  
国立がんセンター中央病院・放診 三宅基隆 他
20. 胸椎に発生したmeningeal solitary fibrous tumorの1例  
慈恵医大・放 東條 慎次郎 他
21. Granular cell tumorの2例  
札幌医大・放 玉川光春 他

**コーヒーブレイク 16:50～17:05**

**片山講演 17:05～18:05 座長 水谷 弘和（名古屋市立東市民病院）**

『骨軟部腫瘍の診断と治療 ー整形外科の現況ー』

大塚隆信先生（名古屋市立大学大学院筋・骨格系医学）

## 第2日 平成18年1月28日(土)

### 第5セッション 9:15~10:05 座長 藤本 良太(京都大学)

22. 大腿に発生したグロムス腫瘍の1例  
徳島大学・放 竹内麻由美 他
23. 稀な殿部軟部腫瘍；Proximal-type Epithelioid sarcomaの1例  
大阪医大・放 山本和宏 他
24. 単径管に発生し、単径部腫瘤を呈した平滑筋腫の1例  
昭和大学横浜市北部病院・放 薄井庸孝 他
25. T2強調像で著明な低信号を示したベーカー嚢腫の1例  
聖マリアンナ医大・放 小橋優子 他
26. 足底痛風結節の1例  
岡崎市民病院・放 小山雅司 他

### 第6セッション 10:05~10:55 座長 神島 保(北海道大学)

27. Fibrous hamartoma of infancyの1例  
熊本大学・放 梶原博生 他
28. Melanotic neuroectodermal tumor of infancyの1例  
三重大学・放 松島信佳 他
29. 進行性骨化線維増殖症：Fibrodysplasia Ossificans Progressiva (FOP)の1例  
久留米大学・放 長田周治 他
30. 2個の腫瘍が病理学的には同質の腫瘍でありながら内部性状の相違により異なる画像所見を呈したinfantile myofibromatosisの1例  
新潟大学・放 鈴木昌志
31. 上腕部に発生したlow-grade fibromyxoid sarcomaの1例  
山口大学・放 原田祐子 他

### コーヒーブレイク 10:55~11:15

第7セッション 11:15～12:05 座長 佐々木 泰輔 (あおもりPET画像診断センター)

32. 軟部肉腫と鑑別が困難であった原発性扁平上皮癌の画像所見  
岩手医大・放 植野映子 他
33. Stewart-Treves症候群のMRI所見  
首都大学東京・放 新津 守 他
34. 胸膜由来の骨外性骨肉腫の1例  
慶應義塾大学・放診 古賀清子 他
35. 骨外性骨肉腫の3例  
大阪市立大学・放 名嘉山哲雄 他
36. 頸椎部に生じたextraskletal mesenchimal chondrosarcomaの1例  
筑波大学付属病院・放 岡本嘉一 他

昼食 12:05～12:20

世話人会報告 12:20～12:25 福田国彦 (事務局・慈恵医大)

フィルムリーディングセッション 12:25～14:05

総合司会 (モデレーター)

大和 実 (聖母病院 放)

山口 岳彦 (札幌医科大学 病理診断学)

出題者

- 症例1 山田隆之 (東京女子医大青山病院・放)
- 症例2 藤本 肇 (沼津市立病院・放)
- 症例3 稲岡 努 (旭川医科大学・放)
- 症例4 藤澤英文 (昭和大学横浜北部病院・放)
- 症例5 山口岳彦 (札幌医科大学・病理診断学)
- 症例6 “
- 症例7 “

解答者

- 三島慶子 (産業医科大学・放)
- 加藤扶美 (北海道大学・放)
- 竹内麻由美 (徳島大学・放)
- 岩間祐基 (神戸大学・放)
- 高尾正一郎 (長崎大学・放)
- 梅岡成章 (京都大学・画像診断核医学科)
- 大島秀一 (名古屋市立大学・放)

**第8セッション 14:05～15:05 座長 新津 守（首都大学東京）**

37. 遠位上腕二頭筋腱断裂の2例  
長崎大学・放 高尾正一郎 他
38. 落雷による横紋筋融解症の画像所見  
旭川医大・放 渡辺尚史 他
39. 腸骨の慢性硬化性骨髓炎の1例  
信州大学・放 唐木田 修 他
40. 経皮的骨セメント注入術施行翌日に隣接部位に骨折を生じた2症例  
昭和大学横浜市北部病院・放 藤澤英文 他
41. MR関節造影における関節包外造影剤漏出：関節包断裂の診断に有用か？  
あおもりPET画像診断センター・放 佐々木泰輔 他
42. 骨軟部画像診断ティーチング・ファイルの構築と問題点  
岩手医大・放 江原 茂 他

**閉会の辞 水谷 弘和（名古屋市立東市民病院）**

**病理コメンテーター**

今村 哲夫先生（帝京大学）

石田 剛先生（NTT東日本関東病院）

山口 岳彦先生（札幌医科大学）