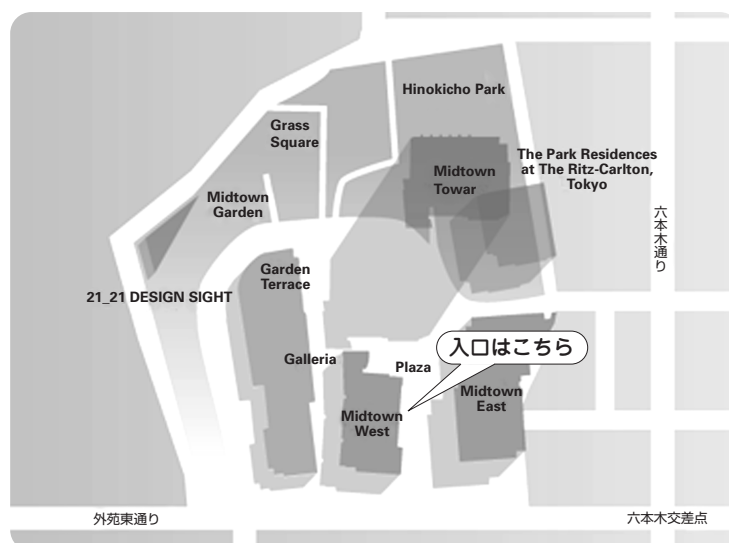


第20回 日本医学放射線学会骨軟部放射線研究会 会期・会場のご案内

会 期 2009年1月23日(金) 12:55~17:40
1月24日(土) 9:00~15:30

会 場 富士フイルム株式会社
東京ミッドタウン本社内 会議室
〒107-0052 東京都港区赤坂9-7-3

会場ご案内図



Midtown West富士フイルム本社1階正面入口よりお入りください。
入りましてすぐ左手の階段にて、2階へお上がりください。
右手奥の201会議室が会場となります。

交通のご案内

■地下鉄をご利用の場合

以下の最寄り駅よりお越しください。

- ・都営大江戸線六本木駅 8番出口より直結
- ・東京メトロ日比谷線六本木駅 4a出口側から地下通路を経由し、8番出口より直結
- ・東京メトロ千代田線乃木坂駅 3番出口より徒歩約3分
- ・東京メトロ南北線六本木一丁目1番出口より徒歩約10分

■バスをご利用の場合

以下の最寄りバス停よりお越しください。

- ・都01 東京ミッドタウン前下車
- ・都01 六本木駅前下車徒歩2分
- ・ちいばす六本木七丁目又は檜町公園下車徒歩約1分

運 営 事 項

1. 研究会参加者へのご案内

- 1) 研究会の受付は、会場にて2009年1月23日（金）12:00より行います。
- 2) 研究会参加者は会場費として¥5,000を会場受付でお支払い下さい。
引き替えに、名札・領収書及び研究会出席証明書をお渡しします。
- 3) 本研究会での演者は日本医学放射線学会会員であることを要します。
なお本会に未入会の方は、あらかじめ骨軟部放射線研究会事務局あての入会手続きをとるか、当日入会をお願いいたします。

2. 一般演題

- 1) 演者の先生方へ
 - a) 一般演題の口演時間は、すべて7分です。討論時間は各演題につき3分です。
 - b) ご自身のノート型パソコンをご持参ください。
出力端子がMiniDsub-15ピンでない場合、変換ケーブルもご持参下さい。
ご発表の30分前までに、PC受付にお越し下さい。
演台にはモニタ、マウス、キーボードをご用意いたしますので ご自身にて操作をお願いいたします。
- 2) 座長へのお願い
各セッションの進行は座長におまかせしますが、時間厳守でお願いします。

3. フィルムリーディングの症例は、事前にホームページに掲載いたします。
また、研究会当日も会場に閲覧用モニタをご用意いたします。

4. 世話人会 日 時：2009年1月23日（金） 研究会初日 17：45～18：00
場 所：研究会会場にて

5. 全員レセプション

今回、第20回を記念して下記の通りカクテルレセプションを開催いたします。どうぞふるってご参加下さい。

- 日 時：2009年1月23日（金） 研究会初日 18：00～
場 所：ザ・リッツ・カールトン東京（研究会会場に隣接）
1階「パークビュールーム」

共催 骨軟部放射線研究会
富士フィルムメディカル株式会社
バイエル薬品株式会社

第20回骨軟部放射線研究会プログラム

第1日 2009年1月23日（金）

開会の挨拶 12:55 福田 国彦（東京慈恵会医科大学）

第1セッション 13:00-13:50 座長 藤本 良太（京都大学）

1. 膝関節過誤腫の1例

北海道大学付属病院 放射線科 神島 保 他

2. 膝に発生した関節内腱鞘線維腫の1例

京都医療センター 放射線科 黒田 昌志 他

3. 膝窩部reactive osteochondromatous lesionの1例

聖マリアンナ医科大学 放射線医学教室 立澤 夏紀 他

4. 上腕三頭筋に発生した結節性筋膜炎の1例

産業医科大学 放射線科 花宮 舞 他

5. 肘関節ならびに手背の腱鞘を侵したスポロトリコーシスの1例

沼津市立病院 放射線科 藤本 肇 他

第2セッション 13:50-14:40 座長 小山 雅司（静岡県立こども病院）

6. 特徴的な骨病変を合併した原発性マクログロブリン血症の1例

山口大学医学部 放射線科 原田 祐子 他

7. 自閉症・偏食にて下肢痛、歩行困難、大腿腫脹を来した壊血症の1例

神奈川県立こども医療センター 放射線科 丹羽 徹 他

8. 呼吸障害、脊髄圧迫症状をきたしたProteus症候群の1例

亀田総合病院 放射線科 東 麻子 他

9. 脊髄症を来した肥厚性脊髄硬膜炎の1例

旭川医科大学 放射線科 稲岡 努 他

10. MRIで骨髄浮腫を来した複合性局所疼痛症候群(CRPS)の1例

成田記念病院 放射線科 水野 曜 他

コーヒーブレイク 14:40-15:00

第3セッション 15:00-15:50 座長 佐志 隆士 (秋田大学)

11. MRIにより棘上筋の筋損傷が疑われた3例の投球障害肩
あおもりPET画像診断センター 佐々木泰輔 他
12. ACL mucoid degenerationの1例
あおもりPET画像診断センター 佐々木泰輔 他
13. 関節リウマチに併発した多発滑液包炎の1例
名古屋市立大学附属病院 放射線科 荒川 利直 他
14. 頭蓋底発生の軟骨粘液性線維腫(chondromyxoid fibroma)の1例
大阪市立大学医学部 放射線科 名嘉山哲雄 他
15. ピロリン酸カルシウム結晶に関するCT画像と組織学的検討
町田市民病院 放射線科 小玉 涼子 他

第4セッション 15:50-16:40 座長 辰野 聡 (東京歯科大学市川総合病院)

16. 仙骨前部に発生し術前診断が困難であったclear cell sarcoma of soft tissueの1例
四国がんセンター 放射線科 小田 尚吾 他
17. 左側頭部に有茎性腫瘤として発症した汗孔癌の1例
聖路加国際病院 放射線科 野崎 太希 他
18. 成人に発症した頸部嚢胞状リンパ管腫の1例
荒尾市民病院 放射線科 宮寄 俊幸 他
19. 造影効果が極めて乏しく、MRIで診断に苦慮した腱鞘巨細胞腫の1例
筑波大学付属病院 放射線診断・IVR 渋谷 陽子 他
20. 悪性転化をきたしたpolyostotic fibrous dysplasiaの2例
自治医科大学 放射線医学教室 中田 和佳 他

コーヒーブレイク 16:40-17:00

第5セッション 17:00-17:40 座長 水谷 弘和 (名古屋市立東市民病院)

21. 臀部に発生したextraskelatal myxoid chondrosarcomaの2例
神戸大学医学部 放射線科 岩間 祐基 他
22. 頸椎発生脊索腫の1例
鳥取大学医学部 病態解析医学講座 医用放射線学分野 岡田 順子 他
23. 良悪性の診断、今後の治療方針に苦慮している仙骨骨腫瘍の1例
四国がんセンター 放射線科 菅原 敬文 他
24. low-grade central osteosarcomaの1例
自治医科大学 放射線医学教室 中田 和佳 他

世話人会 17:45-18:00

第2日 2009年1月24日(土)

片山記念講演 9:00-11:00

『放射線診断医が知っておくべき骨軟部の病理

— 画像と 관련된 基本構造と病変の病理像』

- | | | |
|---------|----------|-----------------|
| 1. 骨 | 今村 哲夫 先生 | 帝京大学医学部附属病院 病理部 |
| 2. 脊椎 | 山口 岳彦 先生 | 自治医科大学医学部 病理学 |
| 3. 関節 | 元井 亨 先生 | 帝京大学医学部 病理学 |
| 4. 軟部組織 | 久岡 正典 先生 | 産業医科大学医学部 第1病理学 |

コーヒープレイク 11:00-11:20

第6セッション 11:20-12:10 座長 玉川 光春 (札幌医科大学)

25. phosphaturic mesenchymal tumorによる腫瘍性骨軟化症の1例

三重大学医学部附属病院 画像診断科 落合 悟 他

26. 腫瘍性骨軟化症の1例

徳島大学医学部 保健学科 高尾正一郎 他

27. 尺骨の病的骨折で発症したbrown tumorの1例

東海大学医学部基盤診療学系画像診断学 永田 芳美 他

28. 傍椎体領域のsolitary fibrous tumorのMRI所見

長崎大学医学部 放射線科 城戸 康男 他

29. 大腿軟部組織由来のsolitary fibrous tumorの1例

慶應義塾大学医学部 放射線診断科 大友 直美 他

世話人会報告 12:10-12:20 福田 国彦 (東京慈恵会医科大学)

ランチオンフィルムリーディングセッション 12:20-13:40

モデレーター 米永 健徳 (東京慈恵会医科大学 放射線医学講座)

二階堂 孝 (同 病院病理部)

第7セッション 13:50-14:40 座長 西村 浩 (済生会二日市病院)

30. bland embolizationが奏効した骨巨細胞腫の骨盤内転移の1例
ゲートタワーIGTクリニック 興津 茂行 他
31. 集学的治療により10年間生存中である原発巣不明腸骨肝細胞癌の1例
奈良県立医科大学 放射線科 高濱 潤子 他
32. ^{99m}Tc-MIBIを用いた術前化学療法早期効果判定による悪性骨軟部腫瘍患者の予後予測
金沢大学附属病院 核医学診療科 若林 大志 他
33. 全身MRIを用いた骨転移検索 -T1強調画像と拡散強調画像のみの分析-
大阪府立成人病センター 放射線診断科 中西 克之 他
34. 頸椎MRI検査から偶然発見された胸骨形質細胞腫の1例
大阪府立成人病センター 放射線診断科 中西 克之 他

第8セッション 14:40-15:30 座長 高橋 康二 (旭川医科大学)

35. 手指に発生した血管平滑筋腫—vascular leiomyomas of the hand—の検討
大阪医科大学 放射線医学教室 山本 和宏 他
36. 足底部に発生した血管平滑筋腫の1例
島根大学 放射線科 福庭 栄治 他
37. 骨髄炎と類似した臨床症状を呈した足趾末節骨の類骨骨腫の1例
川崎市立多摩病院 放射線科 小橋由紋子 他
38. 脊柱管内進展を来した軟骨肉腫の1例
徳島赤十字病院 放射線科 倉田 直樹 他
39. diffuse-type giant cell tumor の1例
癌研有明病院 画像診断部 植野 映子 他

次回当番世話人の挨拶 高橋 康二 (旭川医科大学)

第20回 日本医学放射線学会骨軟部放射線診断セミナー
会期 2009年7月31日 (金)・8月1日 (土)
会場 大雪クリスタルホール「大会議室」(旭川市)

閉会の挨拶 福田 国彦 (東京慈恵会医科大学)