第 26 回日本骨軟部放射線研究会
会期・会場のご案内

会　　期：　2015 年 1 月 23 日（金）12：00 ― 17：20
　　1 月 24 日（土）　9：20 ― 17：20
会　　場：　コクヨホール（JR 品川駅前）
　　〒 108-8710　東京都港区港南 1 丁目 8 番 35 号
　　TEL.03-3450-3712

会場案内図

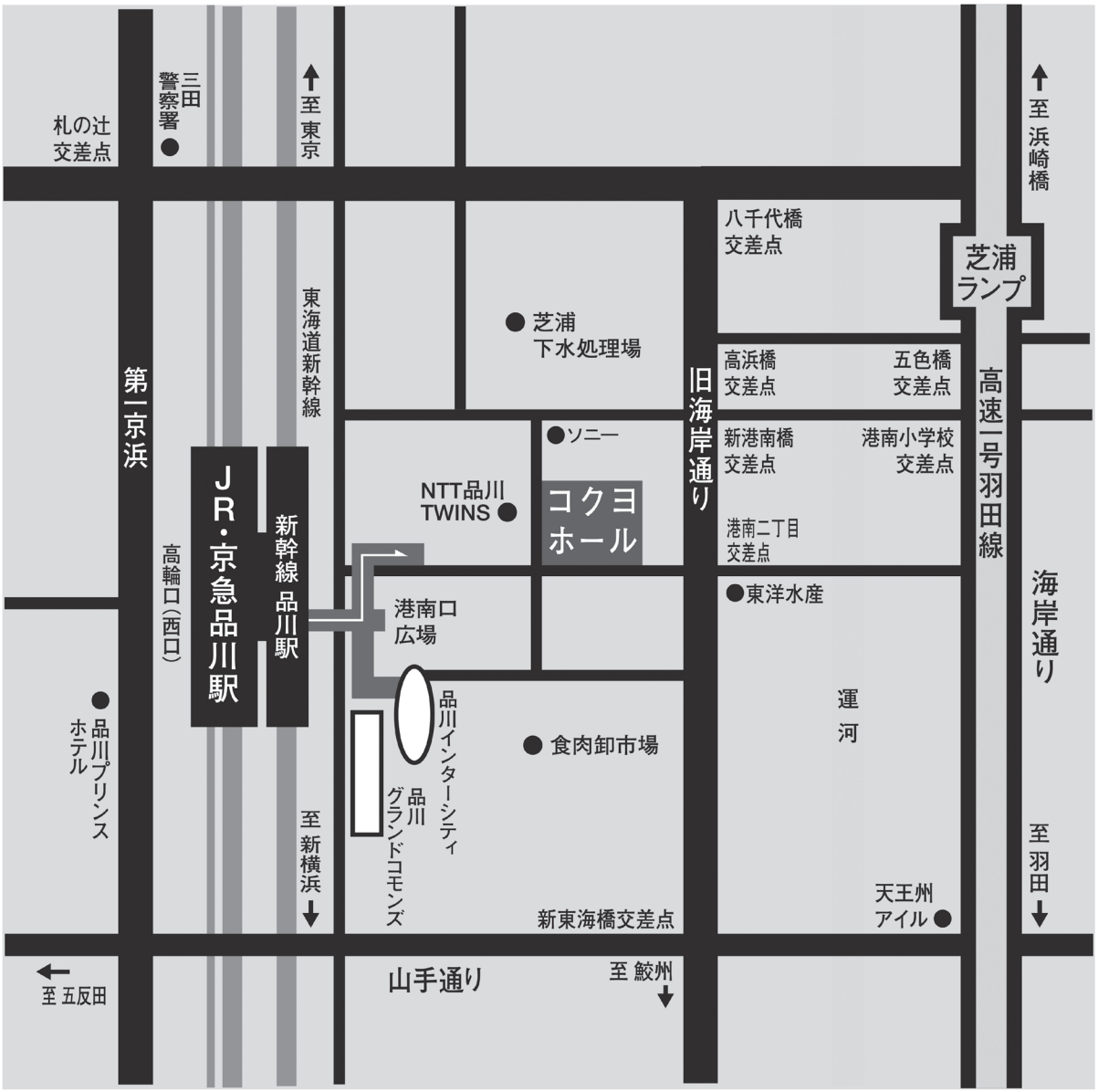

Access

JR 東海道線・横須賀線・山手線・京浜東北線利用
東京→品川　8 ～ 12 分

■最寄駅
JR 品川駅・京浜急行品川駅
品川駅港南口（東口）を出て徒歩 5 分

運　営　事　項

1．研究会参加者へのご案内

1）研究会受付は、会場にて 2015 年 1 月 23 日（金）11：00 より行います。

2）研究会参加者は参加費として ¥10,000 を会場受付でお支払い下さい。
　引き替えに、名札・領収書、抄録集及び研究会出席証明書をお渡しします。

3）本研究会での演者は日本医学放射線学会会員であることを要します。
　但し、医学生および初期臨床研修医の場合はその限りではない。

2．演者・座長の先生方へのご案内

1）演者の先生方へ

a）一般演題の口演時間は 7 分、討論時間は 3 分です。

b）ご自身のノート型パソコンをご持参ください。
　出力端子が MiniDsub-15 ピンでない場合、変換ケーブルもご持参下さい。
　ご発表の 30 分前までに、PC 受付にお越し下さい。
　演台にはモニタ、マウス、キーボードをご用意いたしますのでご自身にて操作をお願いいたします。

2）座長へのお願い
　各セッションの進行は座長におまかせしますが、時間厳守でお願いします。

3．世話人会

日時：2015 年 1 月 23 日（金）11：00 － 11：45

会場：研究会会場にて

4．会期・会場のご案内

今回は BTC との合同開催となり、研究会 2 日目には合同セッション（Film Interpretation）を企画しております。放射線科医・病理医の間で骨軟部腫瘍に関する議論を深める良い機会ですので、どうぞ奮ってご参加ください。

事務局：
〒 105-8461　東京都港区西新橋 3-25-8
東京慈恵会医科大学 放射線医学講座内
E-mail：nihon-kotsunanbu@jikei.ac.jp
電話：03-3433-1111（内線 3360）　FAX：03-3431-1775

第 26 回日本骨軟部放射線研究会　プログラム
第 1 日目　2015 年 1 月 23 日（金）

12：00 ― 12：05　開会の辞　　白神　伸之

12：05 ― 13：05　ランチョンレクチャー 1　　座長　江原　茂（岩手医科大学）

Current concepts in non neoplastic common disorders of the musculoskeletal system

Douglass Hanly Moir Pathology　Dr. Sally Fiona M. Bonar, MB, FRCPath

13：05 ― 13：15　休憩

13：15 ― 14：05　第 1 セッション「非腫瘍性病変 1」　　座長　藤本　肇（沼津市立病院）

1. 低磁場四肢関節用 MRI を用いた野球肘検診の試み
筑波大学　医学医療系　岡本　嘉一　他
2. FAI との鑑別を要した右股関節痛の 1 例
東京慈恵会医科大学　放射線医学講座　寺村　易予　他
3. 両膝に発症した膝蓋上滑膜ひだ障害の 1 例
聖マリアンナ医科大学　放射線医学講座　齋藤　祐貴　他
4. 肘関節内側側副靭帯：正常ボランティアとプロスポーツ選手との比較
東京歯科大学市川総合病院　放射線科　小橋　由紋子　他
5. 肩関節 CT arthrography と MR arthrography の対比
岩手医科大学付属病院　放射線科　鈴木　智大　他

14：05 ― 14：55　第 2 セッション「非腫瘍性病変 2」　　座長　神島　保（北海道大学）

6. Kabuki make-up 症候群の 1 例
産業医科大学　放射線科　宮田　真里　他
7. Iliac horn が特徴的であった Nail-patella 症候群の 1 例
慶應義塾大学病院　放射線診断科　松本　俊亮　他
8. 多発痛風性関節炎の 1 例
東京歯科大学市川総合病院　放射線科　沖松　翔　他
9. 橈骨手根関節脱臼の 1 例
聖マリアンナ医科大学　放射線医学講座　橘川　薫　他
10. 単純 X 線写真における関節裂隙狭小化の変化－経時差分技術を用いた検討
北海道大学大学院　保健科学研究院　医用生体理工学分野　神島　保　他

14：55 ― 15：45　第 3 セッション「非腫瘍性病変、良性腫瘍」　　座長　杉本　英治（自治医科大学）

11. 高齢者に生じた低ガンマグロブリン血症を伴う横紋筋融解症の1例
東邦大学佐倉病院　放射線科　小田島　正幸　他
12. 大腿骨に多房性嚢胞を形成した痛風性関節炎の 1 例
沼津市立病院　放射線科　藤本　肇　他
13. 悪性腫瘍との鑑別が困難であった結節性筋膜炎の 1 例
香川大学　放射線医学講座　奥田　花江　他
14. 骨巨細胞腫の観察中に局所再発と隣接した膝関節内にびまん型巨細胞腫を生じた 1 例
札幌医科大学　放射線診断学　玉川　光春　他
15. 膝関節内に発生した筋線維腫 myofibroma の 1 例
札幌医科大学　放射線診断学　玉川　光春　他

15：45 ― 16：00　休憩

16：00 ― 16：20　スイーツセミナー　　座長　福田　国彦（東京慈恵会医科大学）

世話人会報告　　日本骨軟部放射線研究会　事務局　福田　国彦
バイエルフェローシップ報告　　東京慈恵会医科大学　放射線医学講座　米永　健徳

16：20 ― 17：20　片山記念講演　　座長：白神　伸之（東邦大学医療センター大森病院）

骨巨細胞腫に対する抗 RANKL 抗体を用いた新しい治療戦略

慶應義塾大学医学部　整形外科　講師
森岡　秀夫　先生

第 2 日目　2015 年 1 月 24 日（土）

9：20 ― 10：20　第 4 セッション「腫瘍性病変 1」　　座長　上谷　雅孝（長崎大学）

16. 尺骨に生じた bizarre parosteal osteochondromatous proliferation (Nora lesion) の 1 例
北海道大学大学院　保健科学研究院　神島　保　他
17. 脛骨に発生した傍骨性骨軟骨異形増生（Bizarre parosteal osteochondromatous proliferation）の 1 例
琉球大学医学部附属病院　放射線科　椿本　真穂　他
18. MRI で経過を追えた calcifying aponeurotic fibroma の 1 例
岐阜大学　放射線科　加藤　博基　他
19. 骨膜性軟骨腫の 2 例
徳島大学　放射線科　苛原　早保　他
20. 静脈瘤が原因となった足根管症候群の 1 例
東京慈恵会医科大学　放射線医学講座　荻原　翔　他
21. 腹壁脂肪性腫瘤の 1 例
癌研究会　有明病院　画像診断部　植野　映子　他

10：20 ― 11：20　第 5 セッション「腫瘍性病変 2」　　座長　青木　隆敏（産業医科大学）

22. 上腕骨に生じた solid variant of aneurysmal bone cyst の 1 例
倉敷中央病院　放射線診断科　浜田　聡　他
23. Pseudomyogenic hemangioendothelioma の 1 例
岡山大学病院　放射線科　稲井　良太　他
24. Myopericytoma の2例
慶應義塾大学病院　放射線診断科　宮澤　雷太　他
25. FDG-PET で集積を認めた膝関節近傍のデスモイド腫瘍（desmoid-type fibromatosis）の 1 例
長崎大学病院　放射線科　赤司　沙織　他
26. 骨端線閉鎖前の女児に大腿骨に発生した骨巨細胞腫の 1 例
聖路加国際病院　放射線科 / がん研有明病院　画像診断部　赤池　源介　他
27. 動脈塞栓術が奏功した仙骨骨巨細胞腫の 2 例
東北大学病院　放射線診断科　常陸　真　他

11：20 ― 11：30　休憩

11：30 ― 12：30　第 6 セッション「腫瘍性病変 3」　　座長　青木　純（群馬中央病院）

28. 発生後初期像から観察し得た乳児型線維肉腫の 1 例
聖路加国際病院　放射線科　和田　武　他

29. 脊椎悪性リンパ腫の 1 例
島根県立中央病院　放射線科　福庭　栄治　他

30. 仙骨神経根周囲に発生した骨外性 Ewing 肉腫の 1 例
山口大学医学部　放射線科　大崎　正子　他

31. 軟部腫瘍の浅在性と深在性の比較
岩手医科大学　医学部　安田　圭太　他

32. aggressive osteoblastoma との鑑別に難渋した osteosarcoma の 1 例
東北大学病院　放射線診断科　越智　純子　他

33. 骨原発の悪性グロームス腫瘍の 1 例
神戸大学医学部附属病院　放射線科　後藤　一　他

12：30 ― 12：40　休憩

12：40 ― 13：40　ランチョンレクチャー 2　　座長　山口　岳彦（獨協医科大学越谷病院）

Giant cell containing lesions of bone
Douglass Hanly Moir Pathology　Dr. Sally Fiona M. Bonar, MB, FRCPath

13：40 ― 13：50　休憩

【第 53 回日本骨軟部腫瘍研究会（Bone Tumor Club）】

13：50 ― 13：55　開会の辞　　山口　岳彦

13：55 ― 17：15　BTC/JSMR 合同セッション　Film Interpretation

		モデレーター	症例番号（演者）
セッション1	13:55～14:15	R: 小山　貴（倉敷中央病院） P: 蛭田啓之（東邦大学佐倉）	P-1 山﨑早苗（京都府立医科大学）
	14:15～14:35		R-1
	14:35～14:55		P-2 久岡正典（産業医科大学）
	14:55～15:15		R-2
	15:15～15:35		P-3 高松学（がん研究会がん研究所）
コーヒーブレイク	15:35～15:55		
セッション2	15:55～16:15	R: 白神伸之（東邦大学大森） P: 久岡正典（産業医科大学）	R-3
	16:15～16:35		P-4 元井亨（都立駒込病院）
	16:35～16:55		R-4
	16:55～17:15		P-5 山田健志（愛知県がんセンター愛知病院）
			P: BTC形式、R: film interpretation

17：15 ― 17：20　閉会の辞　　第 26 回日本骨軟部放射線研究会　白神　伸之
第 53 回日本骨軟部腫瘍研究会（Bone Tumor Club）　山口　岳彦