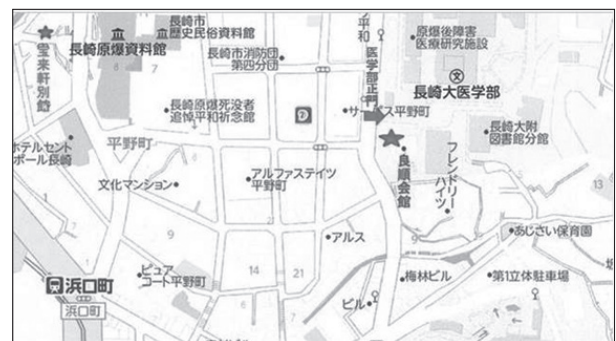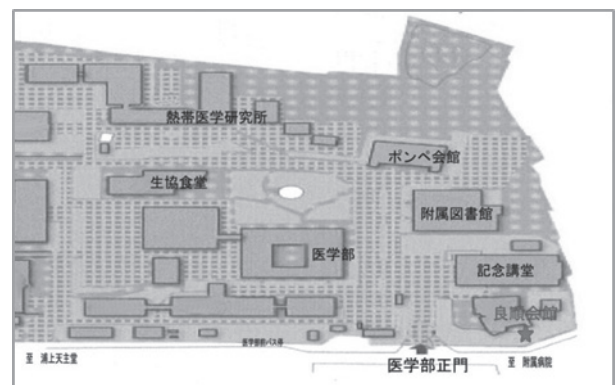
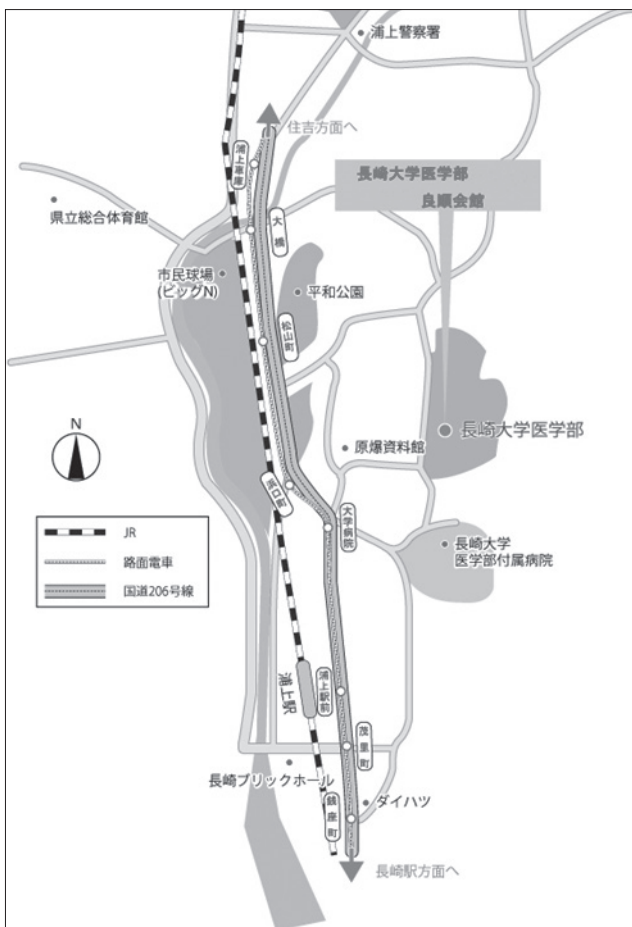


第 29 回日本骨軟部放射線研究会 会期・会場のご案内

会 期： 2018 年 1 月 26 日（金） 13：55－18：15
 1 月 27 日（土） 9：00－14：05
 会 場： 長崎大学医学部良順会館
 〒 852-8523 長崎市坂本 1 丁目 12-4
 TEL：095-819-7007

会場案内図



Access

- JR： 長崎本線「浦上駅」下車、路面電車利用または徒歩（約 15 分）
 バス： 「下大橋」行き長崎バス 8 番系統（医学部経由）に乗車
 「医学部前」下車（約 12～15 分）
 路面電車： 「長崎駅前」から「赤迫」行きに乗車、
 「浜口町」下車（徒歩約 10 分）、料金 120 円
 航空機： 長崎空港（大村市）より浦上経由または住吉経由長崎方面行きバスに乗車、
 「浦上駅前」下車（約 55 分・料金 800 円）、徒歩約 15 分

運 営 事 項

1. 研究会参加者へのご案内

- 1) 研究会受付は、会場にて2018年1月26日(金)13:00より行います。
- 2) 研究会参加者は参加費として¥10,000を会場受付でお支払い下さい。
引き替えに、名札・領収書、抄録集及び研究会出席証明書をお渡しします。
- 3) 本研究会での演者は日本医学放射線学会会員であることを要します。
但し、医学生および初期臨床研修医の場合はその限りではない。

2. 演者・座長の先生方へのご案内

- 1) 演者の先生方へ
 - a) 一般演題の口演時間は6分、討論時間は3分です。
 - b) ご自分のノート型パソコンをご持参ください。
出力端子がMiniDsub-15ピンでない場合、変換ケーブルもご持参ください。
ご発表の30分前までに、PC受付にお越し下さい。
演台にはモニタ、マウス、キーボードをご用意いたしますのでご自分にて操作をお願い致します。
 - c) 病理プレパラートは発表セッション終了後から受付にてお返し致します。
研究会終了時間までにはお受け取りお願い致します。
- 2) 座長へのお願い
 - a) ご担当セッション開始の30分前までに受付をお済ませの上、会場内にお越しください。
 - b) セッションの進行は座長にお任せ致しますが、時間厳守にてお願いいたします。

3. 意見交換会

日時：2018年1月26日(金)研究会終了後
会場：宝来軒別館（前頁の案内図をご参照ください）
〒852-8117 長崎市平野町5番23号 TEL：095-846-2277
会費：1,000円（当日受付にてお支払い下さい）

4. 世話人会

日時：2018年1月27日(土) 8:15 - 8:45
会場：研究会会場にて

事務局： 〒852-8501 長崎市坂本1-7-1 長崎大学医学部 放射線診断治療学内 E-mail：nihon.kotsunanbu@gmail.com 電話：095-819-7354 FAX：095-819-5357
--

第 29 回日本骨軟部放射線研究会 プログラム
第 1 日目 2018 年 1 月 26 日 (金)

13 : 55 – 14 : 00 開会の挨拶

当番世話人 上谷 雅孝

14 : 00 – 14 : 50 Session 1 : Others

座長 高尾 正一郎

1. Two cases of childhood asymmetry labium majus enlargement (CALME)

Department of Radiology, University of Occupational and Environmental Health

Akitaka Fujisaki 他

2. Natural history of Kümmell disease

Department of Radiology, Iwate Medical University School of Medicine (Student)

Yuhki Kaminaga 他

3. In-phase/opposed-phase MR imaging in differentiating hematopoietic bone marrow hyperplasia from intertrabecular metastasis

Department of Radiology, Nagasaki University Hospital

Nozomi Oki 他

4. A case report of unilateral laminolysis of L5 without contralateral spondylolysis

Department of Radiology, Munakata Suikokai General Hospital

Takashi Kawanami 他

5. A case of generalized lipodystrophy showing bone lytic lesions in the fingers

Department of radiology, Teikyo University

Eisaku Nozaki 他

14 : 50 – 15 : 50 Session 2 : Infection/Inflammation

座長 野崎 太希

6. MR imaging of nontuberculous mycobacterial tenosynovitis involving the extensor tendons of the wrist

Department of Radiology, St. Marianna University School of Medicine

Yusuke Kimura 他

7. ANCA-associated vasculitis presenting with myopathy: a case report

Department of Radiology, Toho University Sakura Medical Center

Tsutomu Inaoka 他

8. Voriconazole-induced periostitis: A case report and review of the literature

Department of Radiology, St. Luke's International Hospital

Takahisa Kurosaki 他

9. Quantification of hand synovitis in rheumatoid arthritis: arterial mask subtraction reinforced with mutual information can improve accuracy of pixel by pixel time-intensity curve shape analysis in dynamic MRI

Faculty of Health Sciences, Hokkaido University

Tamotsu Kamishima 他

10. A case of actinomycosis presenting a chest wall mass

Department of Diagnostic Imaging, Cancer Institute Hospital of Japanese Foundation for Cancer Research

Takeshi Wada 他

11. A case of Vertebral Cryptococcosis neoformans

Department of Radiology, Tokyo Dental College Ichikawa General Hospital

Yuko Kobashi 他

15 : 50 — 16 : 00 休憩

16 : 00 — 17 : 00 Session 3 : Soft tissue tumor 1

座長 稲岡 努

12. Two cases of intravascular papillary endothelial hyperplasia

Department of Radiology, Gifu University School of Medicine

Masaya Kawaguchi 他

13. Fibroma of the tendon sheath at the ankle joint capsule

Nagoya City West Medical Center Hospital, Radiation Medical Treatment Center

Yasuteru Shimamura 他

14. Low-grade fibromyxoid sarcoma around the cervical spine representing as a bulky and protruding mass

Department of Diagnostic Radiology & Interventional Radiology, University of Tsukuba Hospital

Shu Harada 他

15. A case of Glomus tumor around the wrist joint

Department of Diagnostic Radiology, Kurashiki Central Hospital

Shohei Kiso 他

16. Fibro-osseous pseudotumor of the digit of the palm

Department of Radiology, Teikyo University School of Medicine

Munetaka Machida 他

17. Subcutaneous metastasis from giant cell tumor of bone: case report

Department of Radiology, Tokushima University Hospital

Yuka Miyamoto 他

17 : 00 — 17 : 15 休憩

17 : 15 — 18 : 15 片山記念講演

座長 上谷 雅孝

股関節の画像診断と股関節鏡視下手術 state of the art

産業医科大学若松病院 整形外科

内田 宗志 先生

第 2 日目 2018 年 1 月 27 日 (土)

9 : 00 — 10 : 00 Session 4 : Soft tissue tumor 2

座長 長田 周治

18. Tricholemmal cyst involving the knee: a hypointense mass on T2-weighted image
Department of Radiology, Numazu City Hospital
Hajime Fujimoto 他
19. A case of CIC-DUX4 tumor caused cardiac tamponade
Department of Radiology, Kyushu Rosai Hospital
Aya Hirata 他
20. Multiple glomus tumors in a patient with neurofibromatosis
Department of Pediatric Medical Imaging, Jichi Children's Medical Center
Waka Nakata 他
21. A case of mammary type myofibroblastoma
Diagnostic and Interventional Radiology, Osaka International Cancer Institute
Akio Tsukabe 他
22. A case of tenosynovial giant cell tumor(TSGCT) with almost pure synovial-like mononuclear cell component
Department of Diagnostic Imaging, Cancer Institute Hospital
Teruko Ueno 他
23. Two cases of angiofibroma of soft tissue
Department of Radiology, National Hospital Organization Tokyo Medical Center
Takahiro Sohma 他

10 : 00 — 11 : 00 Session 5 : Bone tumor

座長 植野 映子

24. A case of giant cell reparative granuloma in the right pubic bone
Department of Radiology, Teikyo University
Megumi Matsuda 他
25. A case of ganglioneuroma of the mandible
Department of Radiology, Graduate School of Medical Science, University of the Ryukyus
Junji Ito 他
26. Chondrosarcoma of the femur in a young male: A case report
Department of Radiology, Houju Memorial Hospital, Department of Radiology, Kanazawa University
Miho Okuda 他
27. A case of spinal epithelial hemangioendothelioma with angiosarcoma area
Department of Radiology, Kurashiki Central Hospital
Sho Hiroumi 他
28. Non-ossifying fibroma of the wrist mimicking infection: a case report
Department of Radiology, Iwate Medical University School of Medicine
Michiko Suzuki 他
29. Case report — Multiple metastases from myxoid liposarcoma (MLS) detected by Whole Body MRI (WB-MRI) including Whole Body Diffusion Weighted Images (WBDWI) —
Department of Diagnostic & Interventional Radiology, Osaka International Cancer Institute
Katsuyuki Nakanishi 他

11 : 00 – 11 : 10 休憩

11 : 10 – 12 : 10 Session 6 : Injuries/IVR

座長 小橋 由紋子

30. Evaluation of angiographic and microscopic findings of transcatheter arterial embolization for enthesopathy in porcine

Department of Radiology, Tokyo Medical Center
Sota Oguro 他

31. Is it possible to treat avulsion fracture of medial epicondyle as osteochondrosis in thrower's elbow?

Department of Diagnostic and Interventional Radiology, University of Tsukuba
Yoshikazu Okamoto 他

32. Development of a compact car-mountable MRI system for screening of human extremities using 0.2T permanent magnet

Department of Diagnostic and Interventional Radiology, University of Tsukuba
Yoshikazu Okamoto 他

33. CT-guided radiofrequency ablation for osteoid osteoma

Junior resident, Tokyo Dental College, Ichikawa General Hospital
Yasuaki Hasegawa 他

34. Clinical significance of the infrapatellar plica in the knee: Analysis of correlation with chondral damage of the femoral trochlea

Department of Radiology, Nagasaki Rosai Hospital
Hirofumi Koike 他

35. Bilateral magnetic resonance imaging signal abnormalities of bilateral proximal fifth metatarsal bones in an asymptomatic soccer player: a case report

Department of Radiology, Tokushima University Hospital
Naoko Kawano 他

12 : 10 – 12 : 20 休憩・弁当配布

12 : 20 – 12 : 30 事務局報告

事務局 上谷 雅孝

12 : 30 – 14 : 00 ランチオンフィルムリーディング : Plain X-ray marathon

14 : 00 – 14 : 05 閉会の挨拶

当番世話人 上谷 雅孝

病理コメンテータ

久岡 正典 (産業医科大学 第1病理学 教授)

蛭田 啓之 (東邦大学医療センター佐倉病院 病理診断科 准教授)

元井 亨 (がん・感染症センター 都立駒込病院 病理科)

山口 岳彦 (獨協医科大学埼玉医療センター 病理診断科 教授)