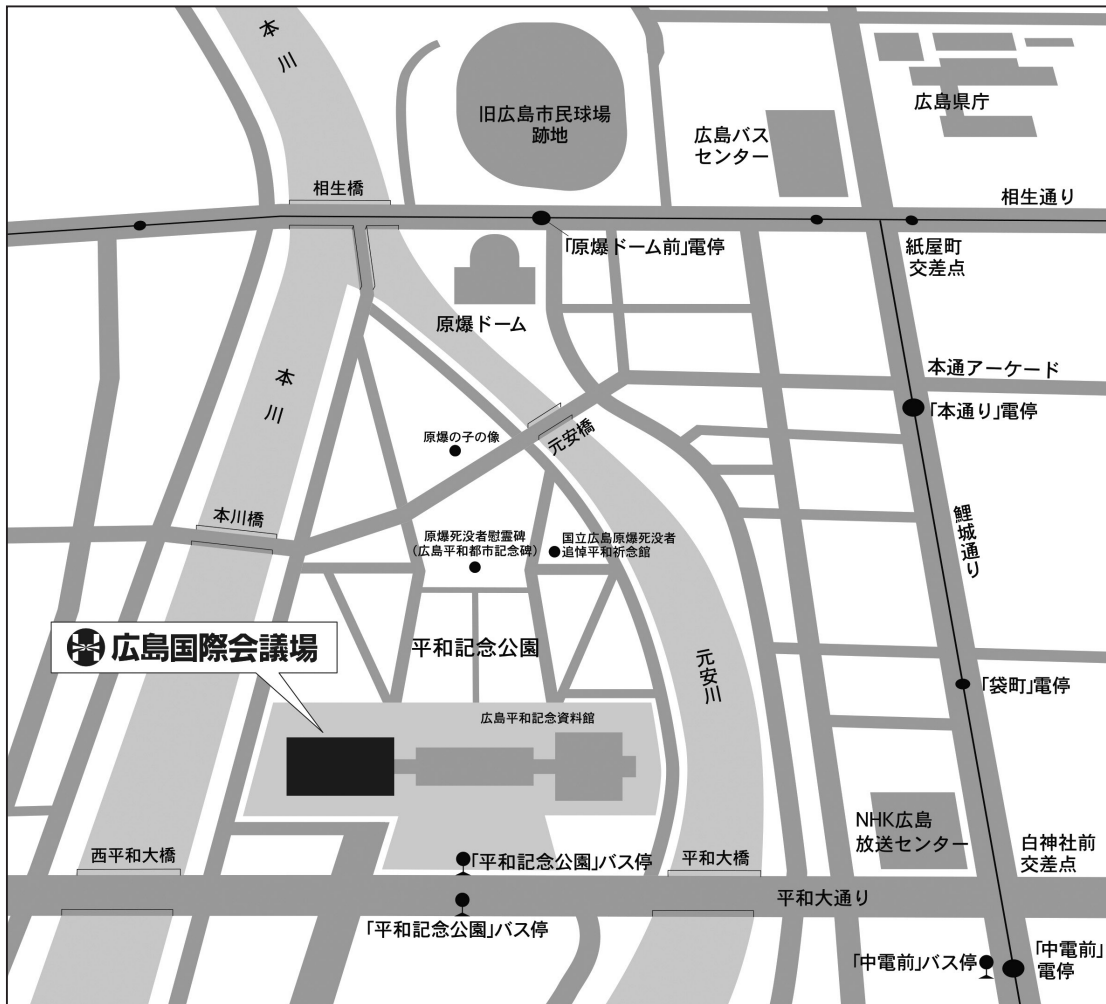

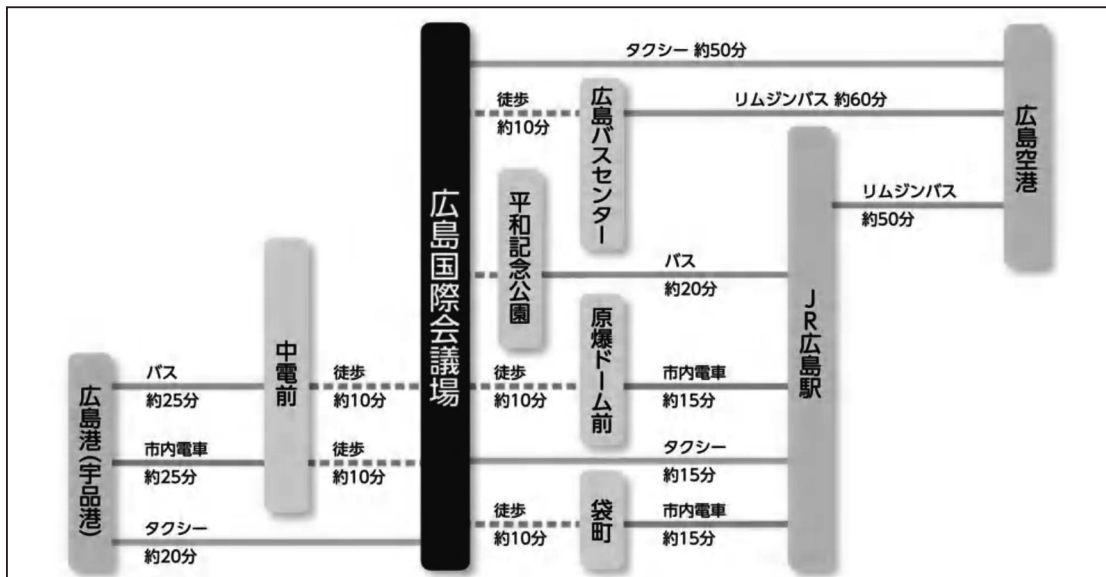
# 第30回骨軟部放射線研究会 会場のご案内

会場：広島国際会議場 地下2階「ダリア」  
〒730-0811 広島市中区中島町 1-5 (平和記念公園内)

## 会場案内図



## Access



# 参加者のみなさまへ

## 1. 研究会参加者へのご案内

- 1) 研究会受付は下記の時間、会場前ホワイエにて行います。  
2019年1月25日(金) 12:00～17:45  
2019年1月26日(土) 8:30～13:00
- 2) 受付にて名札・領収書、抄録集及び研究会出席証明書をお渡しします。
  - ・当日登録をされる方: ¥10,000を受付でお支払い下さい。
  - ・事前登録がお済みの方: お送りしております「受講証」を受付にてご提示ください。

## 2. 演者・座長の先生方へのご案内

- 1) 演者の先生方へ
  - a) 本研究会での演者は日本医学放射線学会会員であることを要します。  
但し、医学生および初期臨床研修医の場合はその限りではありません。
  - b) 一般演題の口演時間は6分、討論時間は3分です。
  - c) ご自分のノート型パソコンをご持参ください。  
出力端子がMiniDsub-15ピンでない場合、変換ケーブルもご持参ください。  
ご発表の30分前までに、PC受付にお越し下さい。  
演台にはモニター、マウス、キーボードをご用意いたしますので、ご自身にて操作をお願い致します。
- 2) 座長の先生方へ
  - a) ご担当セッション開始の30分前までに受付をお済ませの上、会場内にお越しください。
  - b) セッションの進行は座長にお任せ致しますが、時間厳守にてお願いいたします。
- 3) 病理標本について
  - a) 病理診断が決め手となるような症例につきましてはプレパラートの事前送付を個別にお願いしております。  
下記コメンテータの先生方にセッション前に閲覧いただき、ご発表時にコメントをいただく予定になっております。
  - b) お預かりした病理プレパラートは発表セッション終了後から受付にてお返し致します。  
研究会終了時間までに必ずお受け取りをお願い致します。

<b>病理コメンテータ</b>	小田 義直 (九州大学 形態機能病理学 教授)
	久岡 正典 (産業医科大学 第1病理学 教授)
	元井 亨 (がん・感染症センター 都立駒込病院 病理科)
	山口 岳彦 (獨協医科大学埼玉医療センター 病理診断科 教授)

## 3. 日本医学放射線学会および日本専門医機構による認定単位について

- 1) 本研究会は日本医学放射線学会より放射線科専門医更新学術集會に認定されています。  
(参加認定単位:5)また、日本専門医機構が認定する放射線科領域の専門医取得・更新に用いる学術集會参加単位2(④その他の活動\_学術業績・診療外活動の実績)も付与されます。  
これらの申請には、受付にて参加登録時にお渡ししました出席証明書が必要となります。
- 2) 下記特別講演においてさらに機構認定放射線科領域講習単位1(③放射線科領域講習)も付与されます。
  - ・対象講演: 1月25日(金) 17:00-18:00 片山記念講演
  - ・特別講演開始前に引換券を配布いたします。
  - ・講演終了後、受付にて引き換えに受講証明書(領域講習用)をお渡しいたします。引換券、出席証明書および受講証明書(領域講習用)は再発行できませんのでご注意ください。

## 4. 意見交換会

日時: 2019年1月25日(金) 18:15～(研究会初日終了後)  
会場: 研究会会場隣のレストラン「セレナーデ」  
会費: 1,000円(当日受付にてお支払い下さい)

## 5. 世話人会

日時: 2019年1月26日(土) 8:15-8:45  
会場: 研究会会場にて

# 第30回骨軟部放射線研究会プログラム

## 第1日目 2019年1月25日(金)

12:55-13:00 開会の挨拶

当番世話人 栗井 和夫

13:00-14:05 Session 1 : Others 1

座長 香川大学 福田 有子

1. A case of intravenous immunoglobulin (IVIG) related arthritis of Kawasaki disease

Department of Radiology, Tokyo Dental College Ichikawa General Hospital

Yuko Kobashi 他

2. A case of mucopolysaccharidosis type IV

Department of Diagnostic Radiology, Hiroshima University Hospital

Yoshiko Matsubara 他

3. A case of ochronotic arthropathy

Department of Radiology, Kurashiki Central Hospital

Hisataka Ito 他

4. Ulnar neuropathy associated with nerve compression by a hypertrophic medial head of the triceps muscle

St. Marianna university School of Medicine

Yusuke Kimura 他

5. A case of fatigue stress fracture of the sacrum with fatty marrow conversion

Department of Radiology, Nagasaki University Hospital

Yukino Sada 他

6. Bone marrow edema of os trapezium: A unique finding of psoriatic arthritis

Jichi Medical University School of Medicine

Ryoma Kobayashi 他

7. A case of subcutaneous sparganosis mansoni that required differentiation from venous malformation

Japanese Red Cross Fukui Hospital

Ken Matsui 他

14:05-15:10 Session 2 : Bone tumor

座長 久留米大学 長田 周治

8. A suspected case of intraosseous gouty tophus of the scapula

Gifu University School of Medicine, Department of Radiology

Masaya Kawaguchi 他

9. A case of pathological fracture of the patella due to aneurysmal bone cyst

Department of Radiology, Toho University Sakura Medical Center

Tsutomu Inaoka 他

10. A case of histiocytic sarcoma of the femur

Department of Radiology, Kagawa University Faculty of Medicine

Yuko Fukuda 他

11. Undifferentiated pleomorphic sarcoma arising from liposclerosing myxofibrous tumor: A case report

Department of Radiology, Kanazawa University

Miho Okuda 他

**12. A case of Rosai-Dorfman disease with multifocal bone lesions**

Division of Radiology, Department of Pathophysiological and Therapeutic Science, Faculty of Medicine, Tottori University  
Yuji Kamata 他

**13. A case of epithelioid hemangioendothelioma of the thoracic spine**

Department of Radiology Kameda Medical Center  
Yoichi Kikuchi

**14. A case of Erdheim-Chester disease diagnosed from multiple bone lesions and treated over about 13 years with multiple organ system involvement**

Department of Radiology, National Hospital Organization Higashihiroshima Medical Center  
Hideki Tomiyoshi 他

**15:10-15:30 休憩**

**15:30-16:35 Session 3 : Non-tumorous lesion**

**座長 東京歯科大学市川総合病院 小橋 由紋子**

**15. Characteristics of MRI findings of upper extremities of wheelchair users**

University of Tsukuba, Department of Radiology  
Yoshikazu Okamoto 他

**16. Cutaneous sarcoidosis manifesting as subcutaneous nodules on bilateral lower limbs and exhibiting increased activity on Indium-111 pentetreotide scintigraphy: a case report**

Tokyo Dental College Ichikawa General Hospital  
Koichi Masuda 他

**17. A rare case of nodular yellow ligament after TLIF**

Nagoya City West Medical Center  
Yasuteru Shimamura 他

**18. A case of venous adventitial cystic disease arising in external iliac vein**

Department of Radiology, University of Occupational and Environmental Health  
Jun Tsukamoto 他

**19. CT findings of five cases with sporadic inclusion body myositis**

Gifu University Hospital, Department of Radiology  
Nozomi Mizuno 他

**20. A case of Kimura disease in the inguinal region**

Department of Radiology, Tokyo Medical Center  
Sota Oguro 他

**21. A case of intravascular papillary endothelial hyperplasia**

Department of Radiology, National Hospital Organization Nagasaki Medical Center  
Tetsuhiro Ohtsuka 他

**16:35-17:00 休憩 (25分間)** 機構認定領域講習単位申請のための「受講証明書(領域講習用)」引換券を配布いたします。

**17:00-18:00 片山記念講演**

**座長 栗井 和夫**

**下肢スポーツ障害の画像診断**

**広島大学医歯薬学専攻医学講座 整形外科学 教授 安達 伸生 先生**

**18:15～ 意見交換会**

## 第2日目 2019年1月26日(土)

**9:00-9:55 Session 4 : Soft tissue tumor 1** 座長 大阪国際がんセンター 中西 克之

22. Spontaneous regression of myxofibrosarcoma after biopsy  
National Defense Medical College  
Hiroki Yoshikawa 他
23. A case of juxta-cortical myxoid leiomyosarcoma of the right lower leg  
Department of Radiology, Teikyo University Hospital  
Akiyoshi Suzuki 他
24. Two cases of angiomatoid fibrous histiocytoma  
Department of Diagnostic Radiology, Keio University School of Medicine  
Orito Ikeda 他
25. Two cases of angiomatoid fibrous histiocytoma (AFH)  
Department of Radiology, Tokyo University Hospital  
Shimpei Kato 他
26. Fat-forming solitary fibrous tumor of sigmoid mesocolon: a case report  
Departments of Radiology, Iwate Medical University School of Medicine  
Michiko Suzuki 他
27. A case of chondrosarcoma of the spine  
Department of Radiology, Kurashiki Central Hospital  
Takafumi Ono 他

**10:00-10:55 Session 5 : Soft tissue tumor 2** 座長 産業医科大学 林田 佳子

28. Mixed tumor of the skin presenting as a subcutaneous mass in the palm  
Department of Radiology, Tokushima Red Cross Hospital  
Naoto Uyama 他
29. A case of gigantic sebaceoma that protrudes from the scalp  
Department of Diagnostic Radiology, Keio University School of Medicine /  
Department of Radiology, St. Luke's International Hospital  
Manabu Arai 他
30. Giant cell tumor of tendon sheath in coccygeal region  
Department of Medical Imaging, Jichi Children's Medical Center Tochigi, Jichi Medical University  
Waka Nakata 他
31. Tenosynovial giant cell tumor of the lumbar spine  
Diagnostic Imaging Center, Cancer Institute Hospital of Japanese Foundation for Cancer Research  
Yasuyo Teramura 他
32. A case of deep juvenile xanthogranuloma with spontaneous regression  
Department of Diagnostic Radiology, Tohoku University Hospital  
Asami Inoue 他
33. Three cases of superficial acral fibromyxoma  
Department of Radiology, Kurume University School of Medicine  
Shuji Nagata 他

11:00-11:10 事務局連絡

11:10-11:30 休憩

11:30-12:35 Session 6 : Others 2

座長 岩手医科大学 江原 茂

34. Sacral stress fractures: an unusual cause of low back pain in an athlete

AIC Yaesu Clinic  
Satoshi Tatsuno 他

35. Quantitative assessment of joint space in phantom simulating small joint using original software:  
performance of clinical CTs in comparison with HR-pQCT

Faculty of Health Sciences, Hokkaido University  
Tamotsu Kamishima 他

36. Radium-223 therapy for patients with metastatic castrate-resistant prostate cancer (CRPC)  
—monitoring with whole body MRI (WB-MRI) including DWI—

Department of Diagnostic and Interventional Radiology, Osaka International Cancer Institute  
Katsuyuki Nakanishi 他

37. F18-FDG uptake in the costovertebral joints

Department of Radiology, Iwate Medical University School of Medicine  
Shigeru Ehara 他

38. Intravoxel incoherent motion MRI for discrimination of synovial proliferation in hand arthritis:  
A prospective proof of concept study

Faculty of Health Sciences, Hokkaido University  
Tamotsu Kamishima 他

39. Bone metastasis from head and neck squamous cell carcinoma

Kindai University Hospital  
Ayako Suzuki 他

40. MRI findings of myxoid liposarcoma with local recurrence or metastasis

Department of Diagnostic Radiology, Tohoku University Hospital  
Sakiko Kageyama 他

12:35-12:50 休憩（お弁当を配布いたします）

12:50 ランチオンフィルムリーディング

司会 聖路加国際病院 野崎 太希  
東北大学 常陸 真

14:20 閉会の挨拶

当番世話人 粟井 和夫