

# 症例3

# 症例

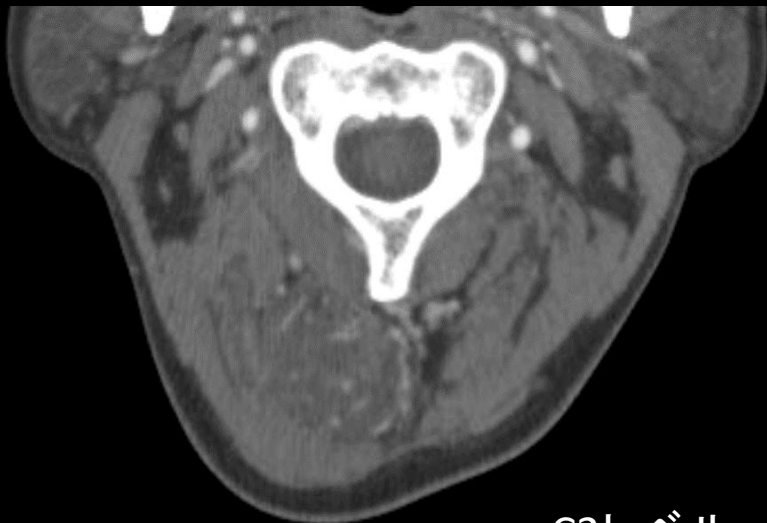【症例】51歳女性

【現病歴】

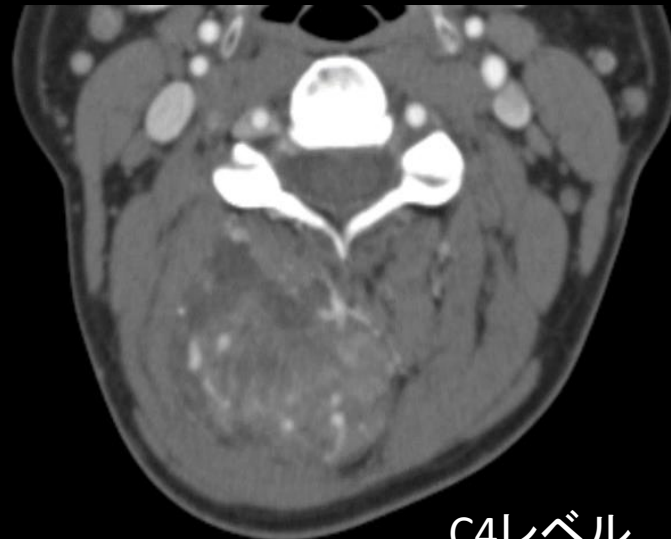
5年ほど前から頸部の腫れを自覚していた。右海綿静脈洞髄膜腫精査のため、CTを行ったところ、偶発的に頸部に軟部腫瘍が指摘された

【既往歴】特記事項なし

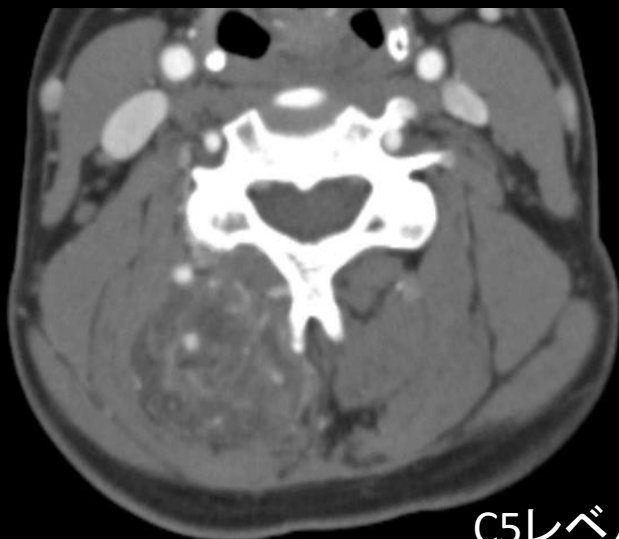# 造影CT(早期相)



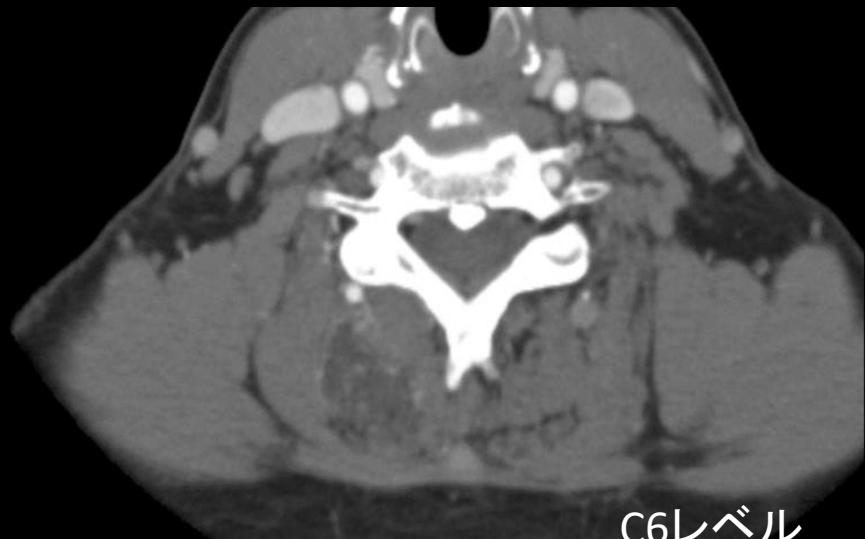
C2レベル



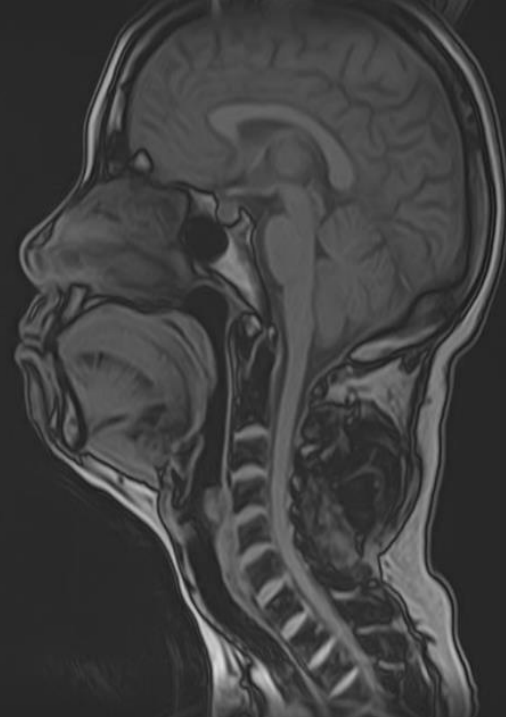
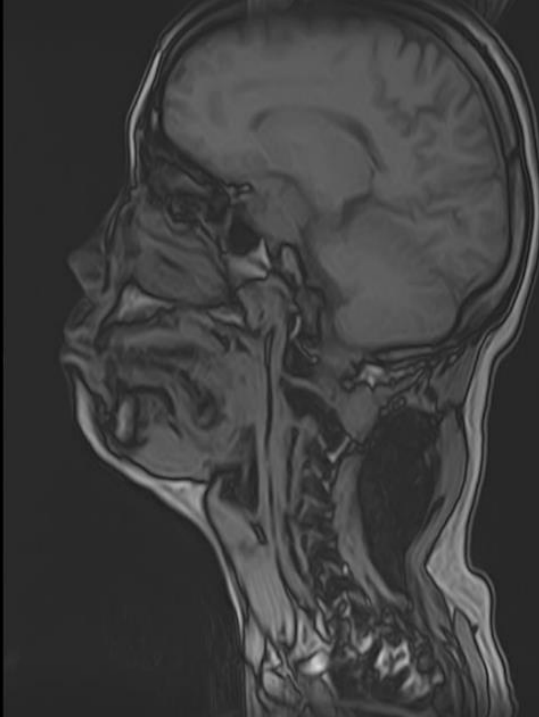
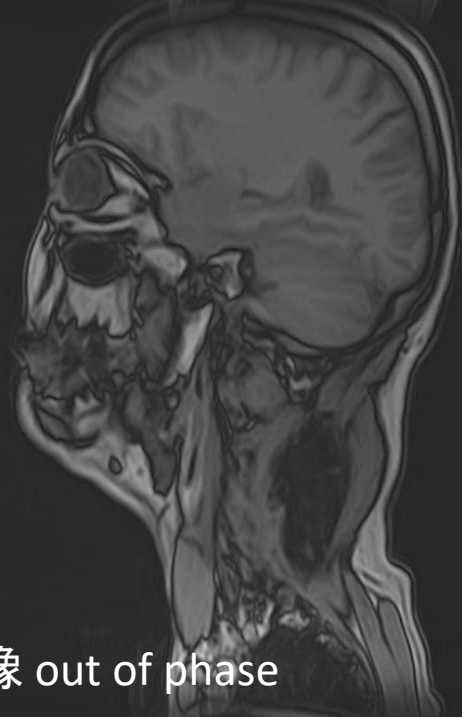
C4レベル



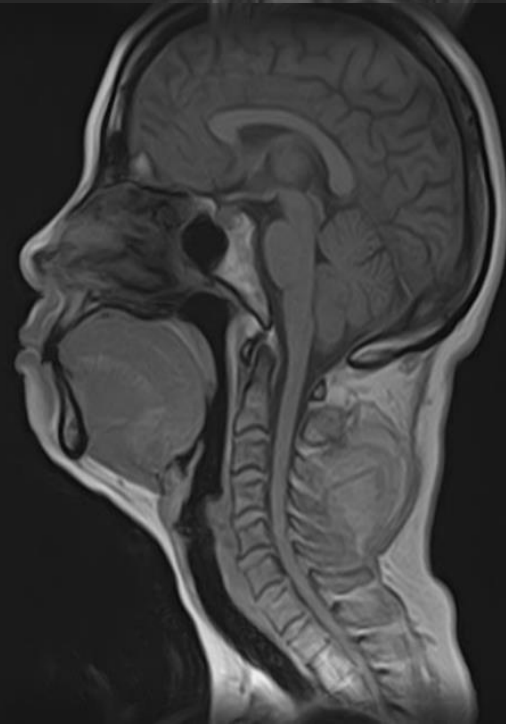
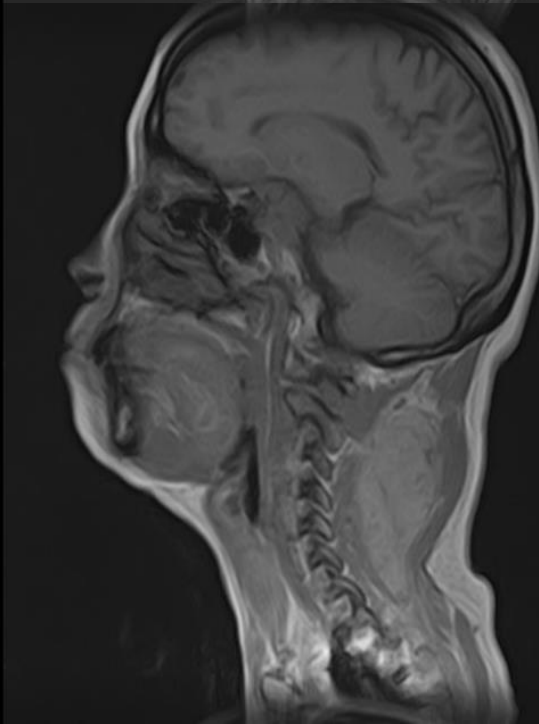
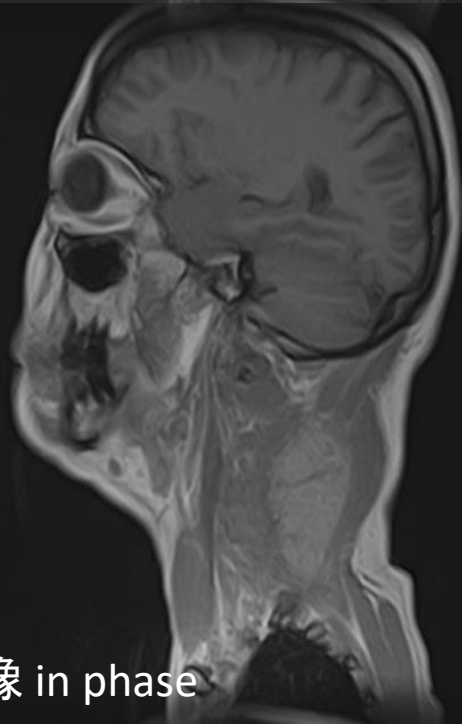
C5レベル



C6レベル



T1強調像 out of phase



T1強調像 in phase

