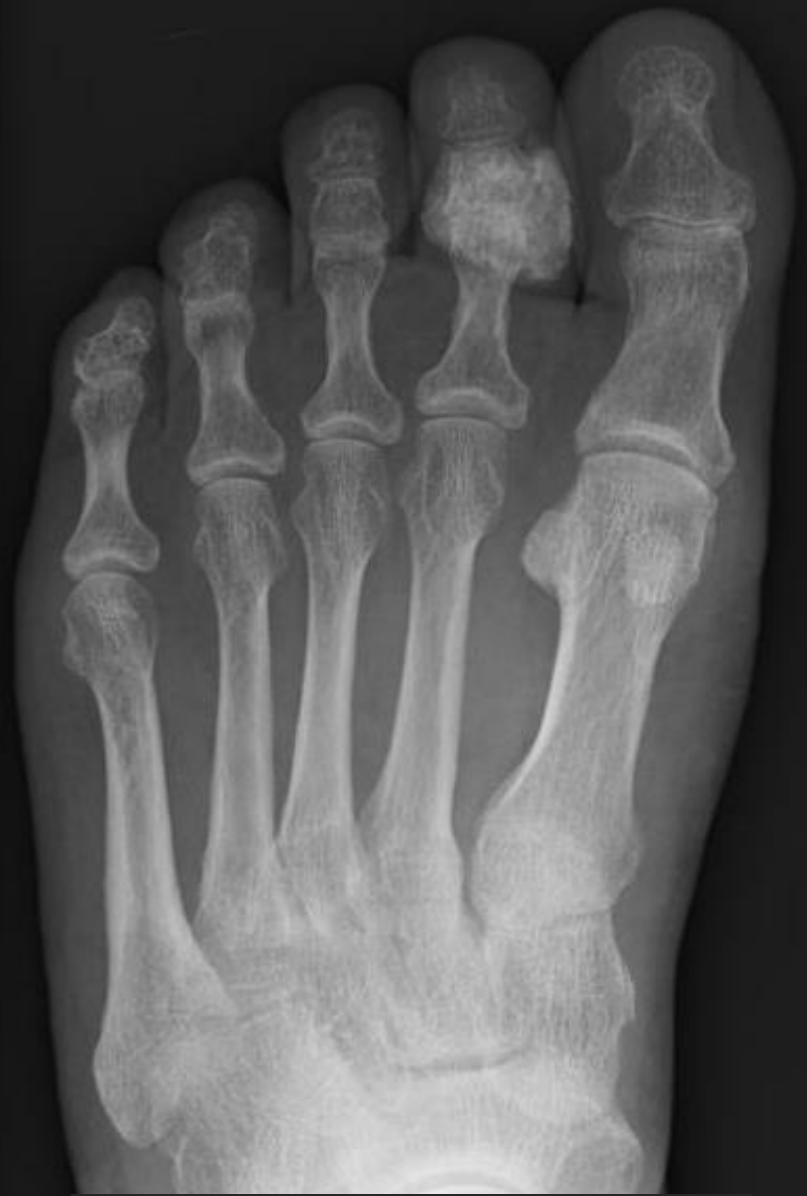

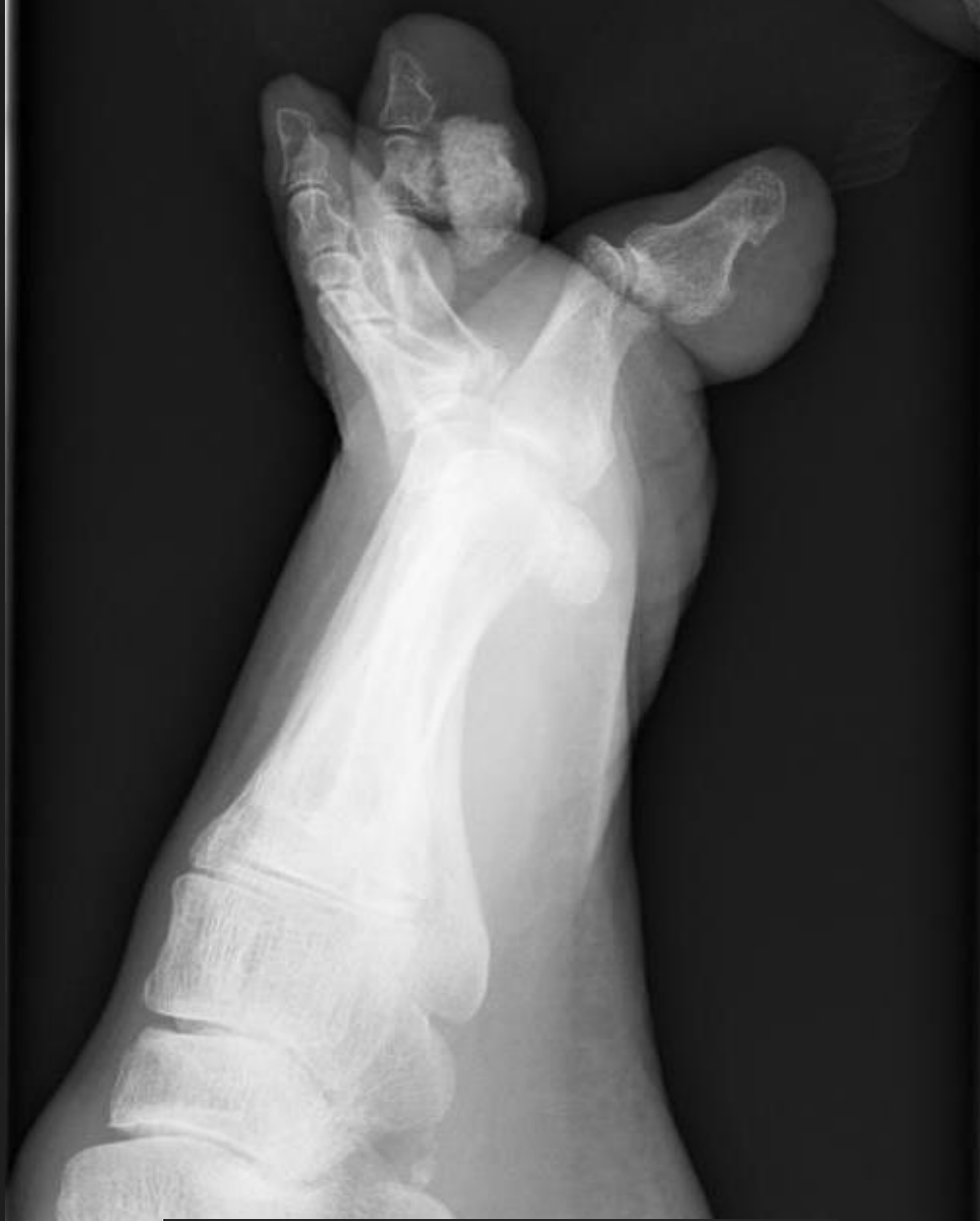症例4

60歳台女性

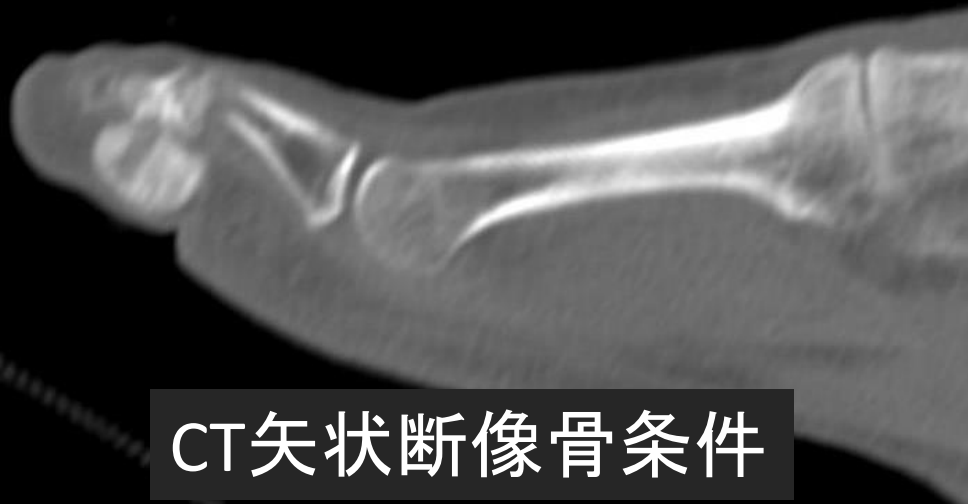
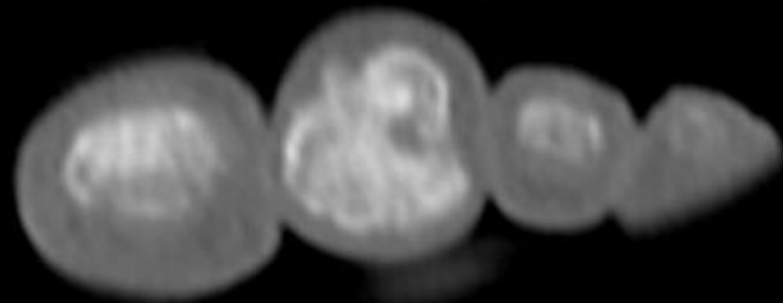
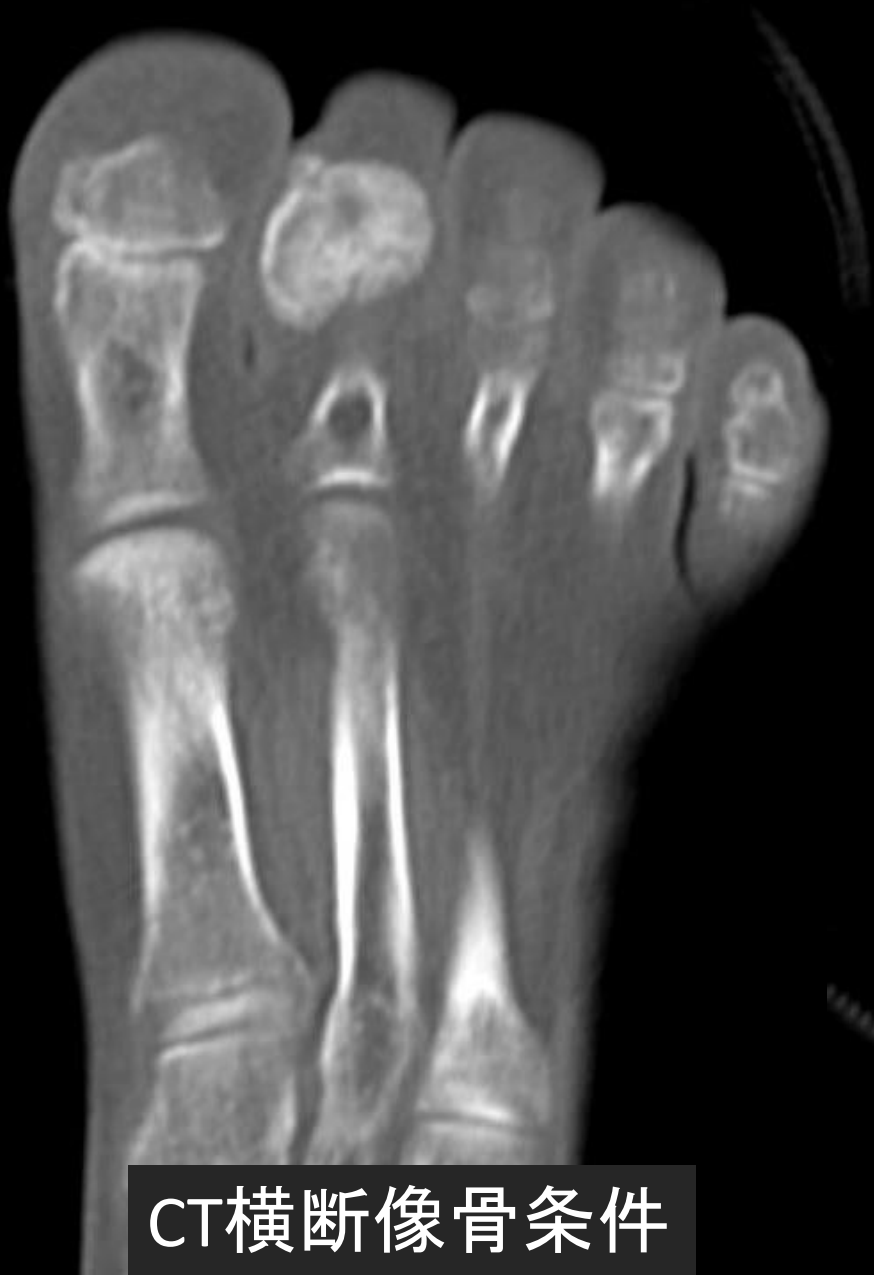- 3年前から左足第2趾の腫脹を自覚。様子みていたが、次第に増大。
- 同部の痛みを伴うようになったため、近医受診。
- 腫瘍性病変が疑われ、精査のため当院紹介となった。



単純X線写真正面像



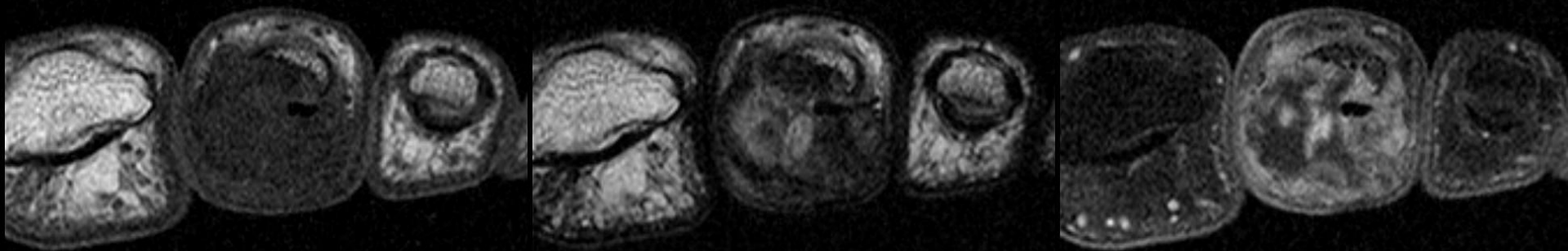
単純X線写真側面像



CT横断像骨条件

CT冠状断像骨条件

CT矢状断像骨条件



T1強調像
横断

T2強調像
横断

脂肪抑制
造影T1強調像
横断

脂肪抑制
造影T1強調像
矢状断

