


第34回骨軟部放射線診断セミナー 症例検討



症例 5

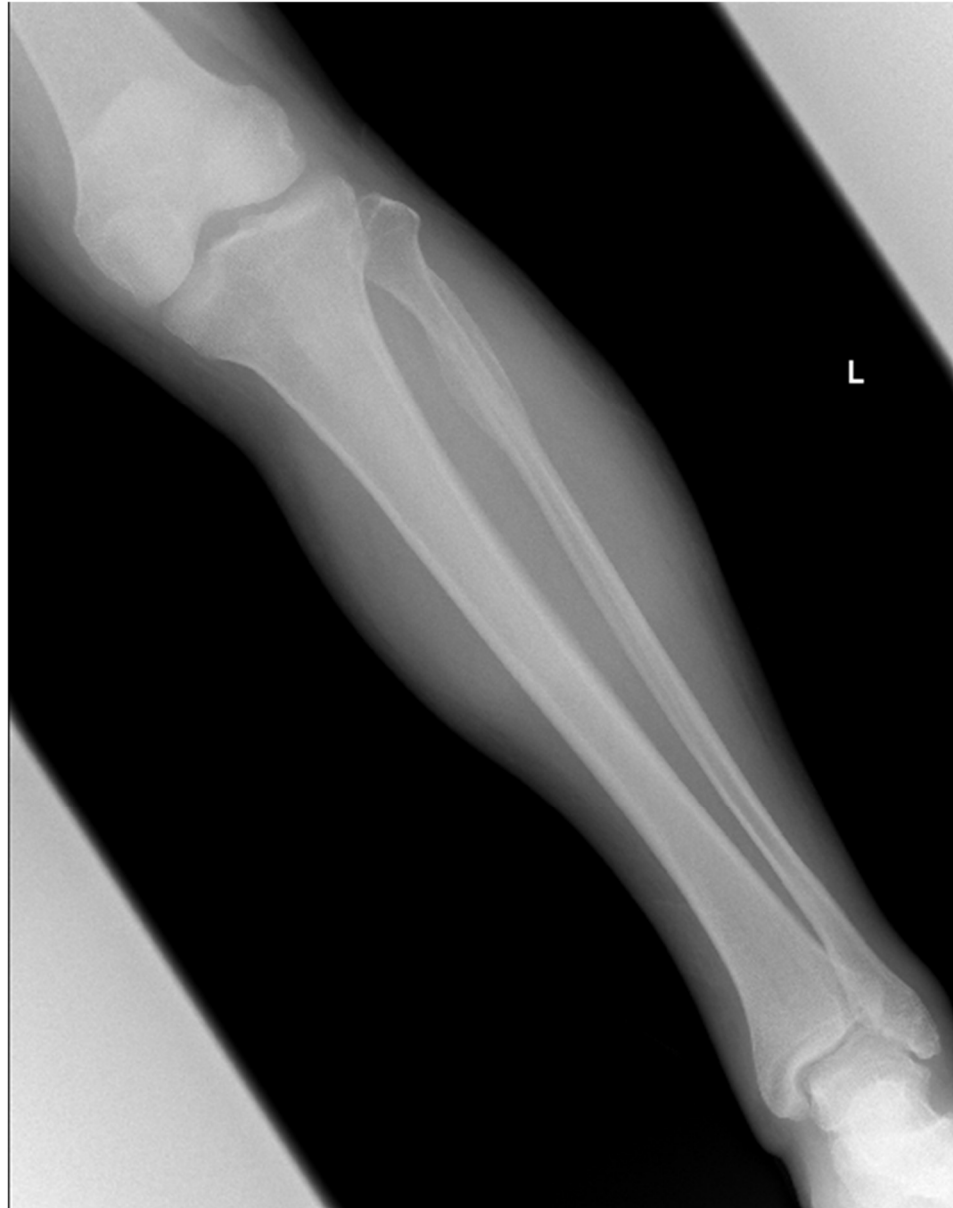※個人特定リスク回避のため症例提示施設を記載しておりません

無断転載禁止

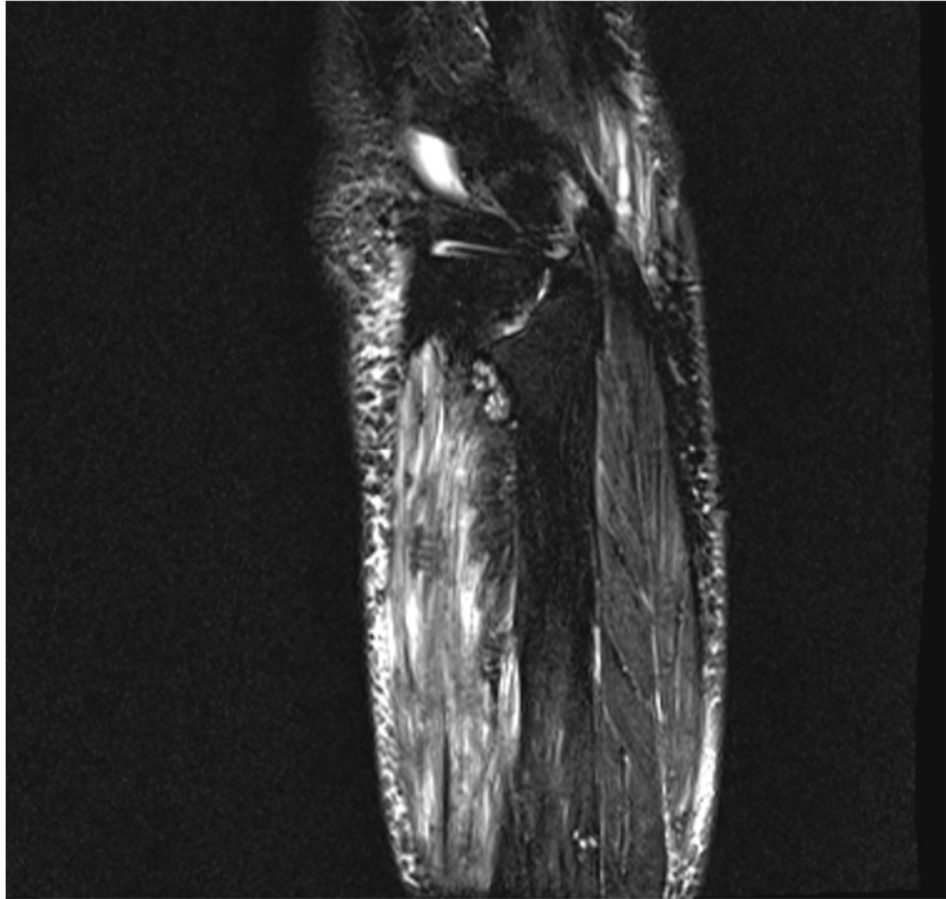
症例 5 : 80 歳代 男性

- 病歴：あぐらをかいた際に、左下腿外側遠位で何か切れたような感覚があり、その後、足背に痛みと足の背屈困難感が出現した。
- 既往歴や内服歴：心房細動、高血圧症、左腓骨骨折
- 身体所見：前脛骨筋、長母趾伸筋、長趾伸筋の徒手筋力テストは 0 - 1 に低下

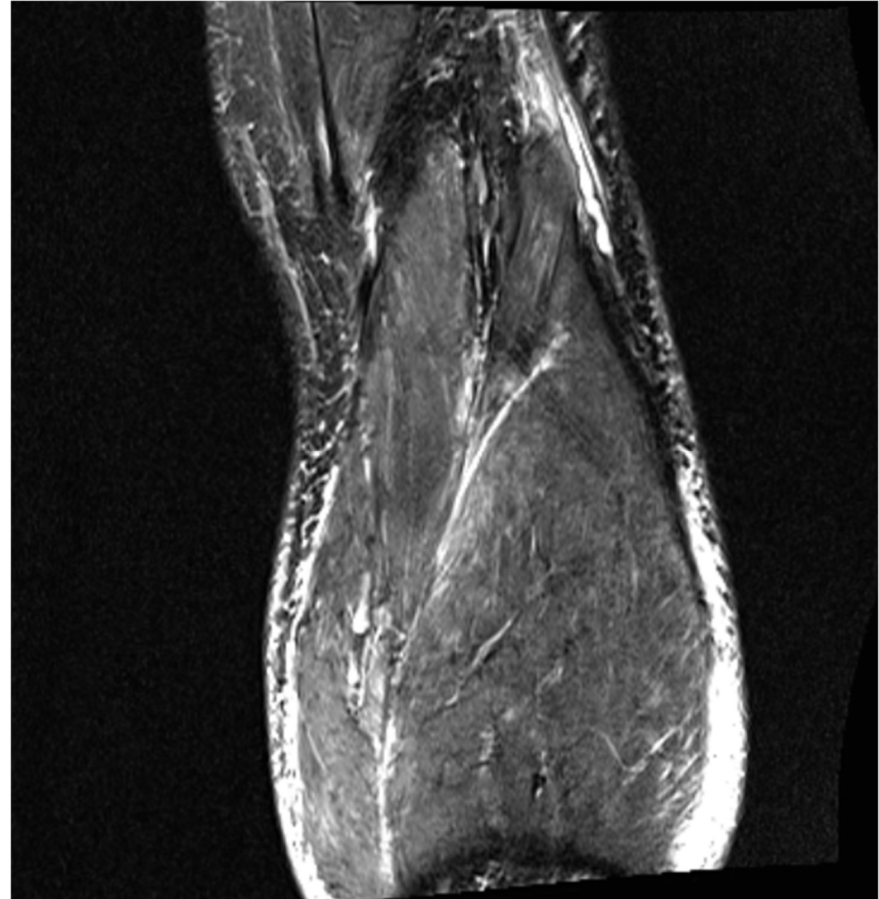単純X線写真



MRI

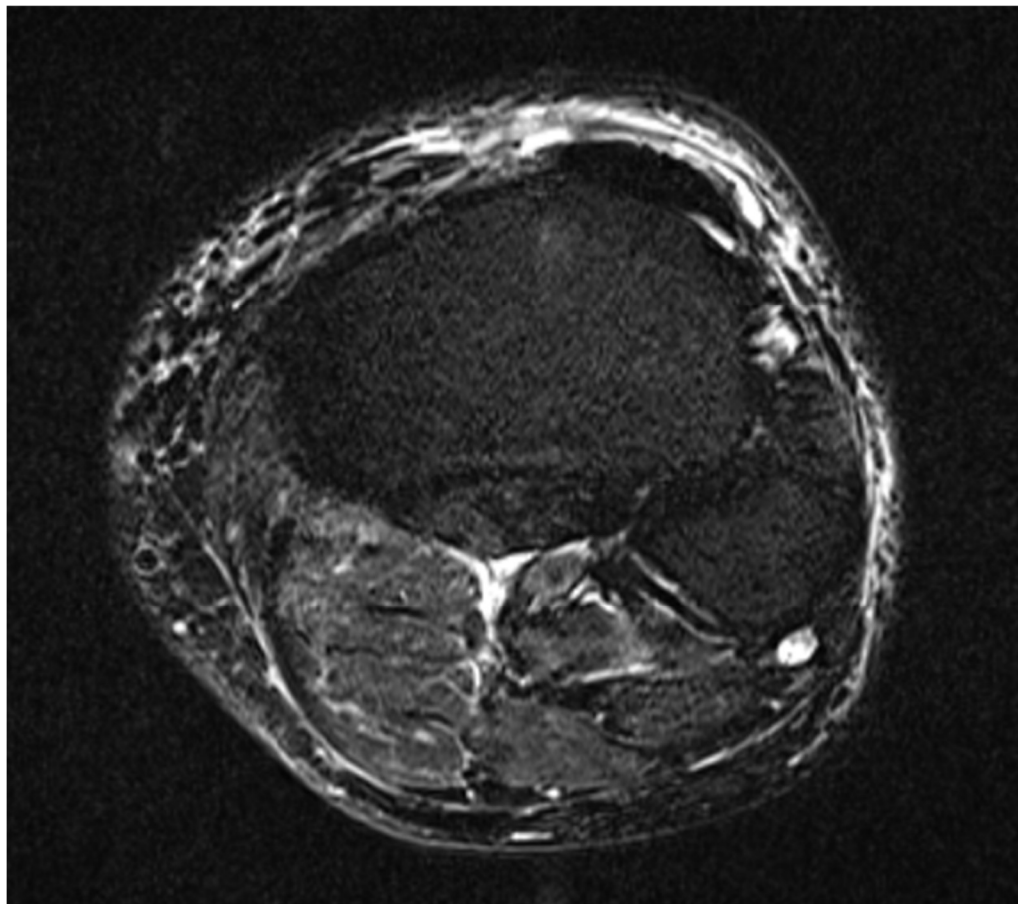


脂肪抑制T2強調矢状断像

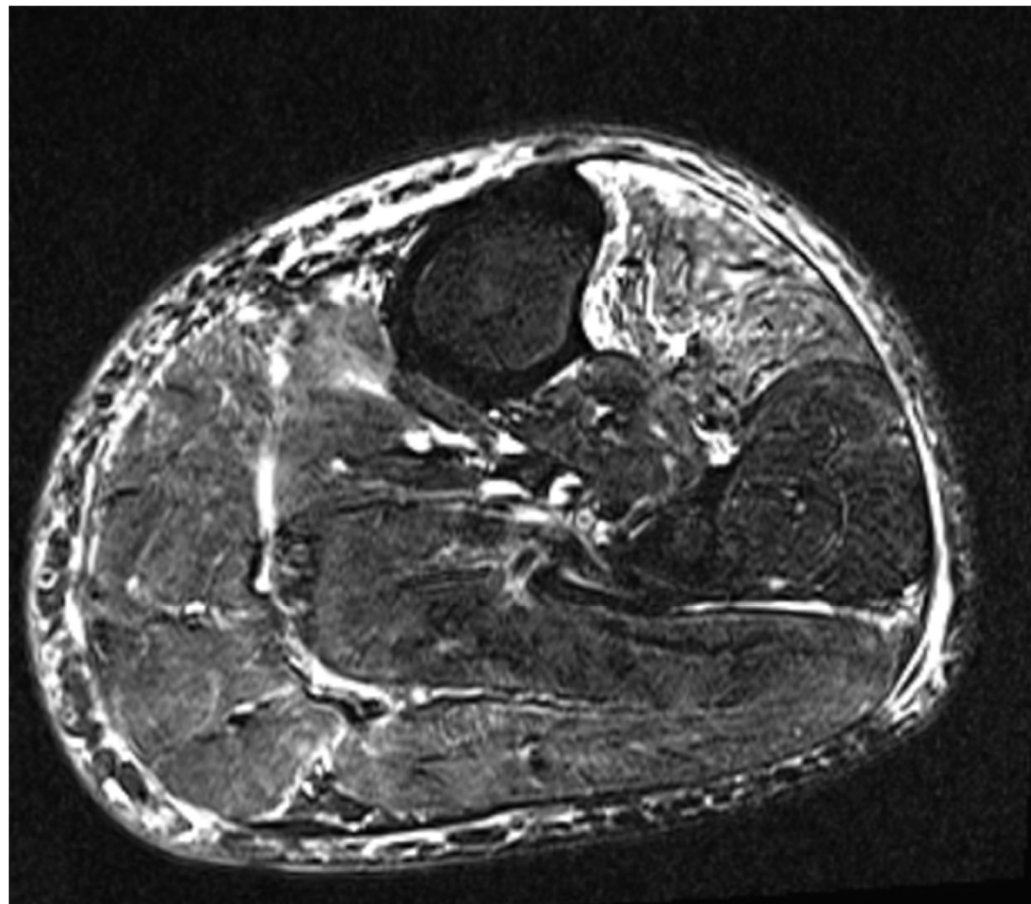


脂肪抑制T2強調冠状断像

MRI



脂肪抑制T2強調水平断像



脂肪抑制T2強調水平断像

