


# 第34回骨軟部放射線診断セミナー 症例検討



## 症例 6

※個人特定リスク回避のため症例提示施設を記載しておりません

無断転載禁止

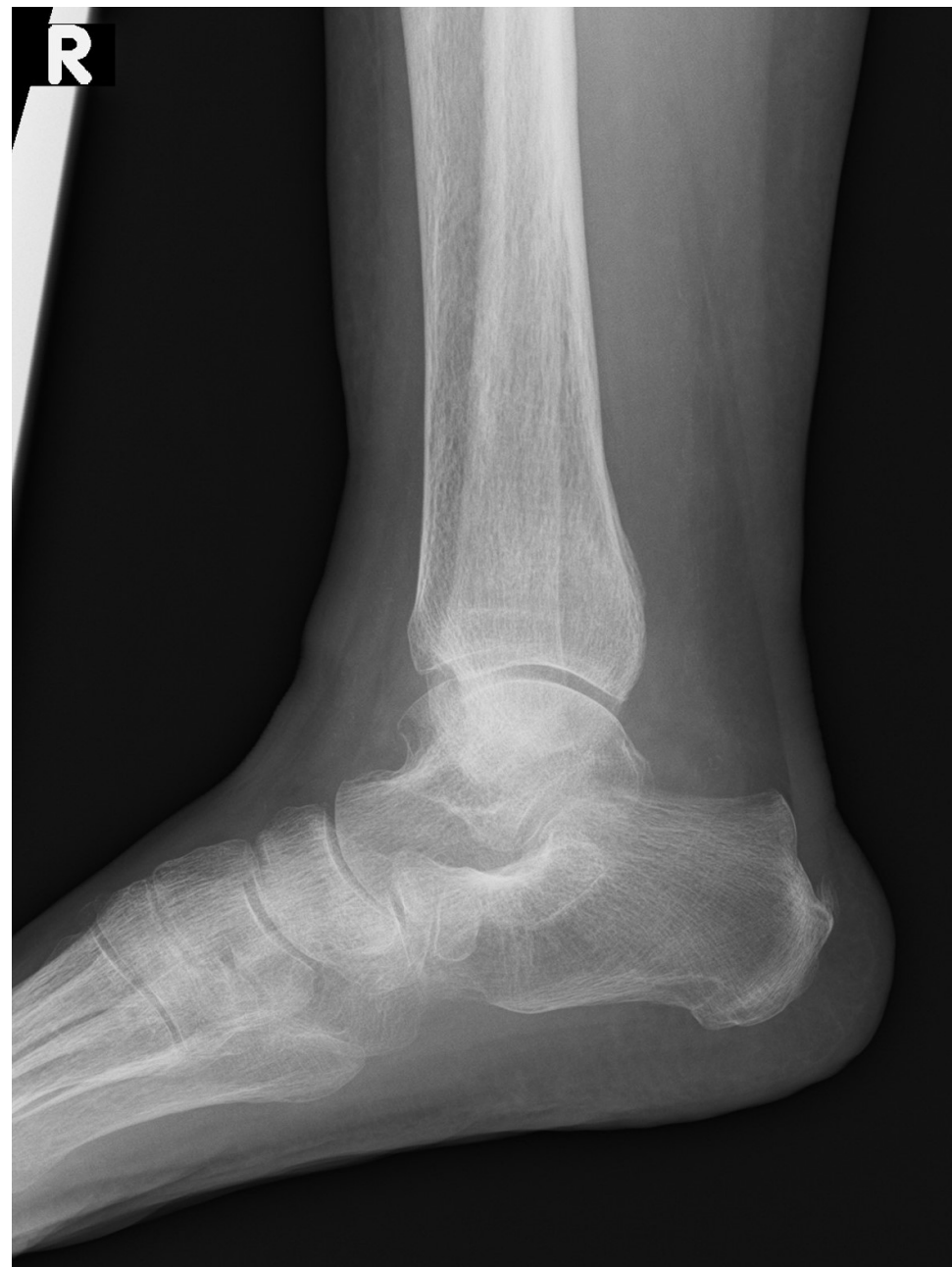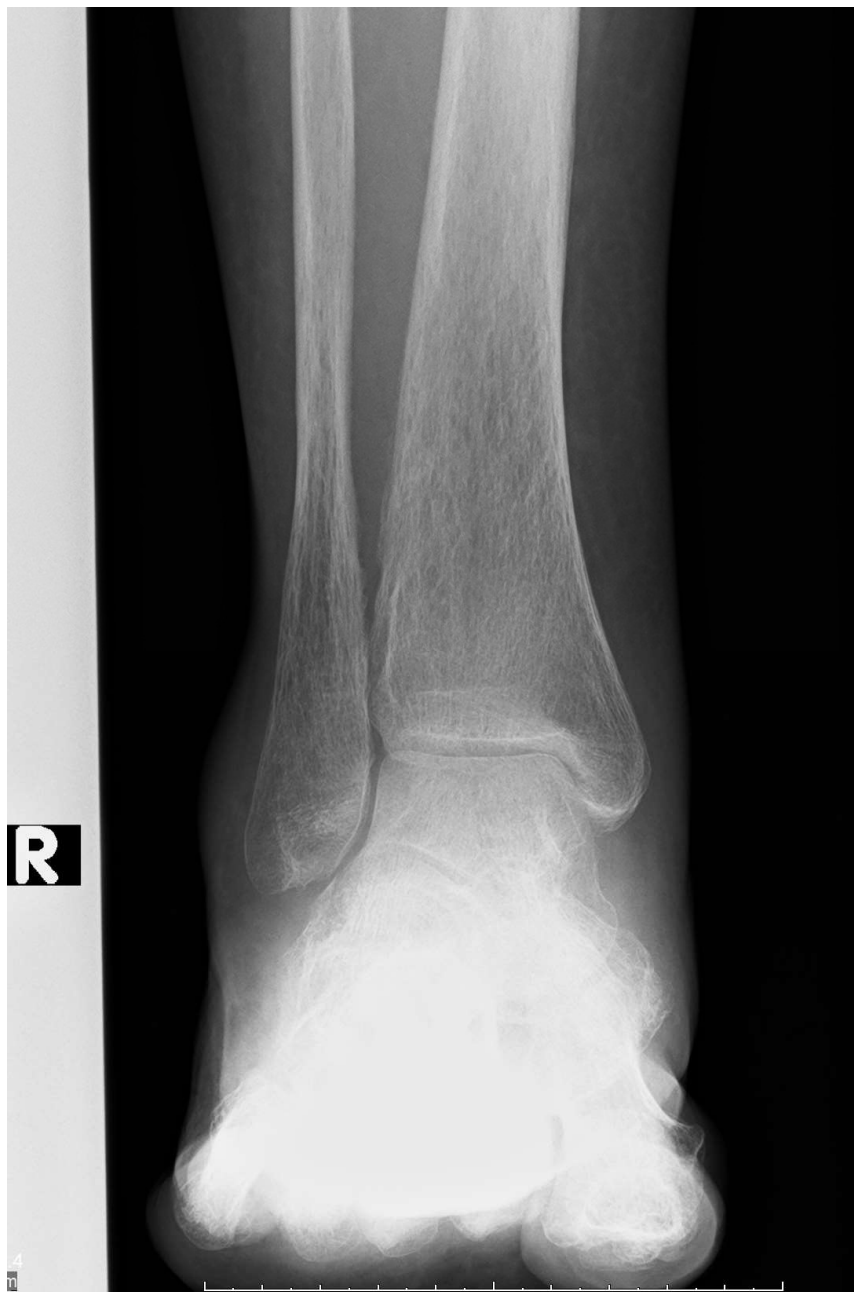# 症例 6 : 60歳代 女性

- 主訴：右足関節腫脹、疼痛
- 病歴：約2ヶ月前より右足関節の腫脹と疼痛を認めた。
- 既往歴：関節リウマチ（16年前）、甲状腺癌（9年前）、急性リンパ性白血病（1年半前）
- 身体所見：右足跛行、両下腿浮腫あり、右足関節内果に発赤・圧痛あり

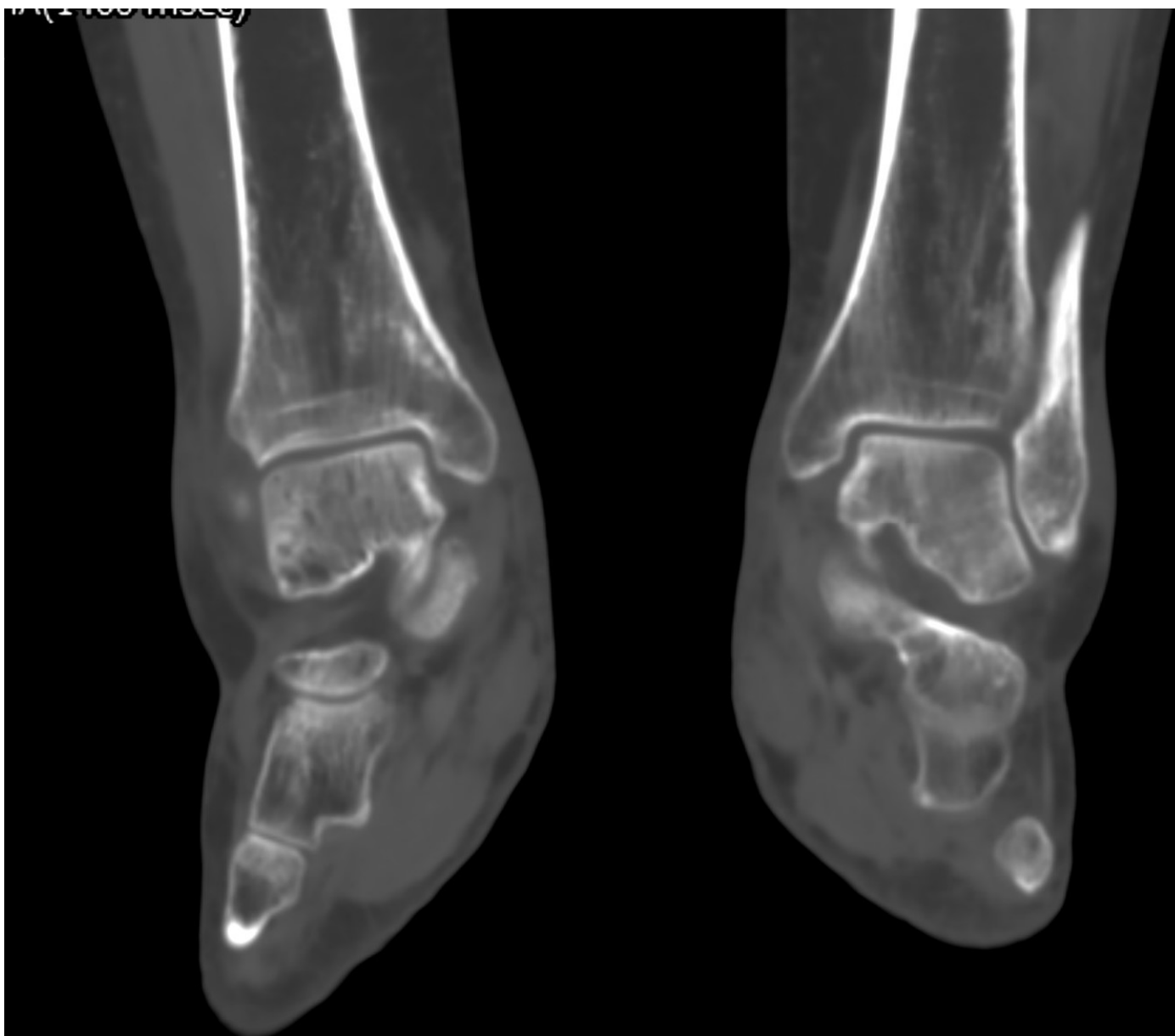# 血液生化学検査

WBC	2300	/ $\mu$ L	AST	24	U/L	Na	142	mmol/L
Blast	0	%	ALT	30	U/L	K	4.2	mmol/L
Pro.m	0	%	LDH	224	U/L	Cl	105	mmol/L
Myelo	1.5	%	ALP	109	U/L	Ca	9.2	mmol/L
Met.m	0	%	$\gamma$ -	22	U/L	Mg	2	mg/dL
Stab	2	%	GTP	5.7	g/dL	P	4.2	mg/dL
Seg	55.5	%		3.7	g/dL	CRP	0.06	mg/dL
Eos	0	%	TP	0.5	mg/dL			
Baso	0	%	Alb	12	mg/dL			
Mono	15	%	T-bil	0.52	mg/dL			
Lymp	24	%	BUN					
RBC	$3.12 \times 10^6$	/ $\mu$ L	Cre					
Hb	10.3	g/dL						
Plt	$201 \times 10^3$	/ $\mu$ L						

# 単純X線写真

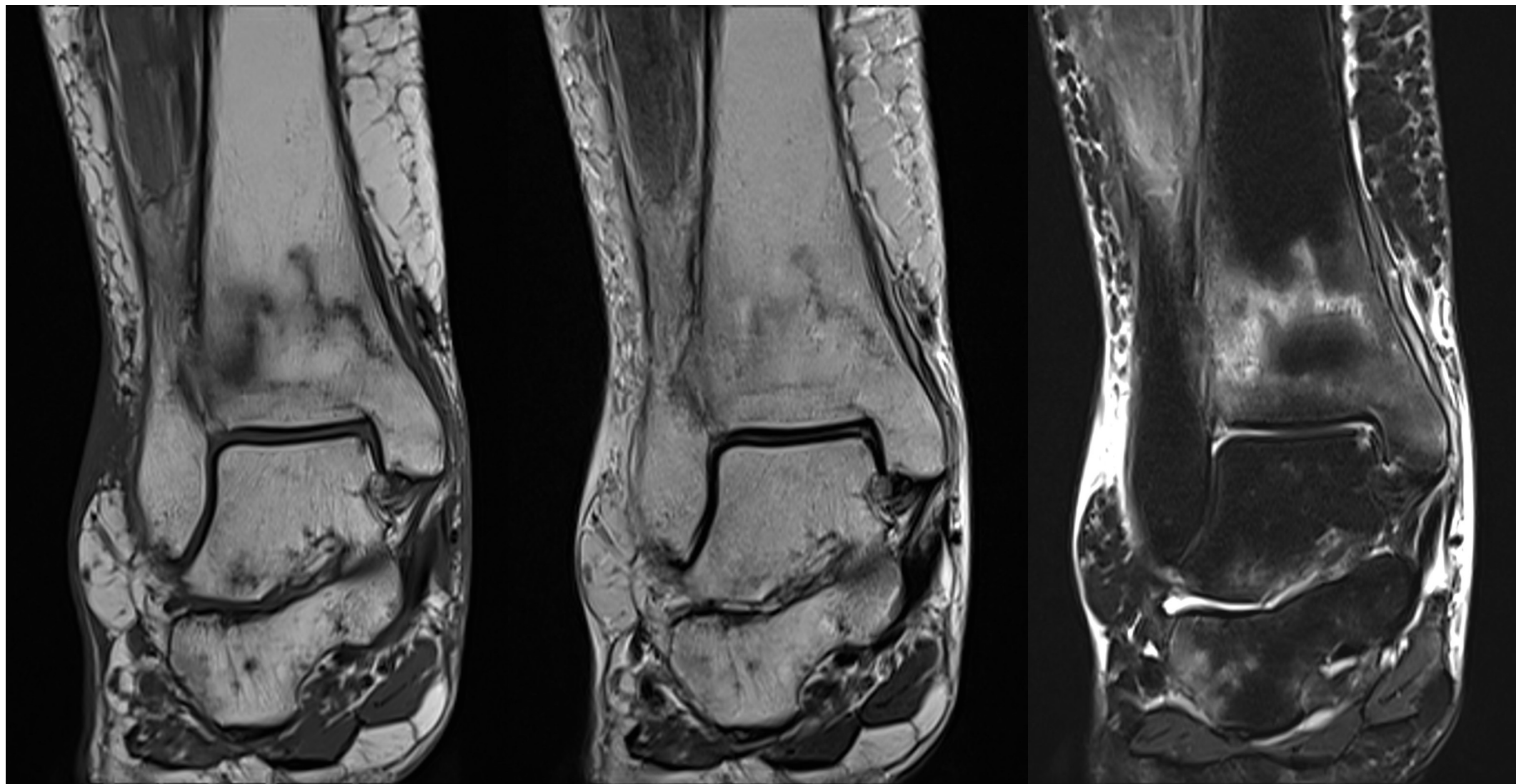


# 単純CT



骨条件

# MRI

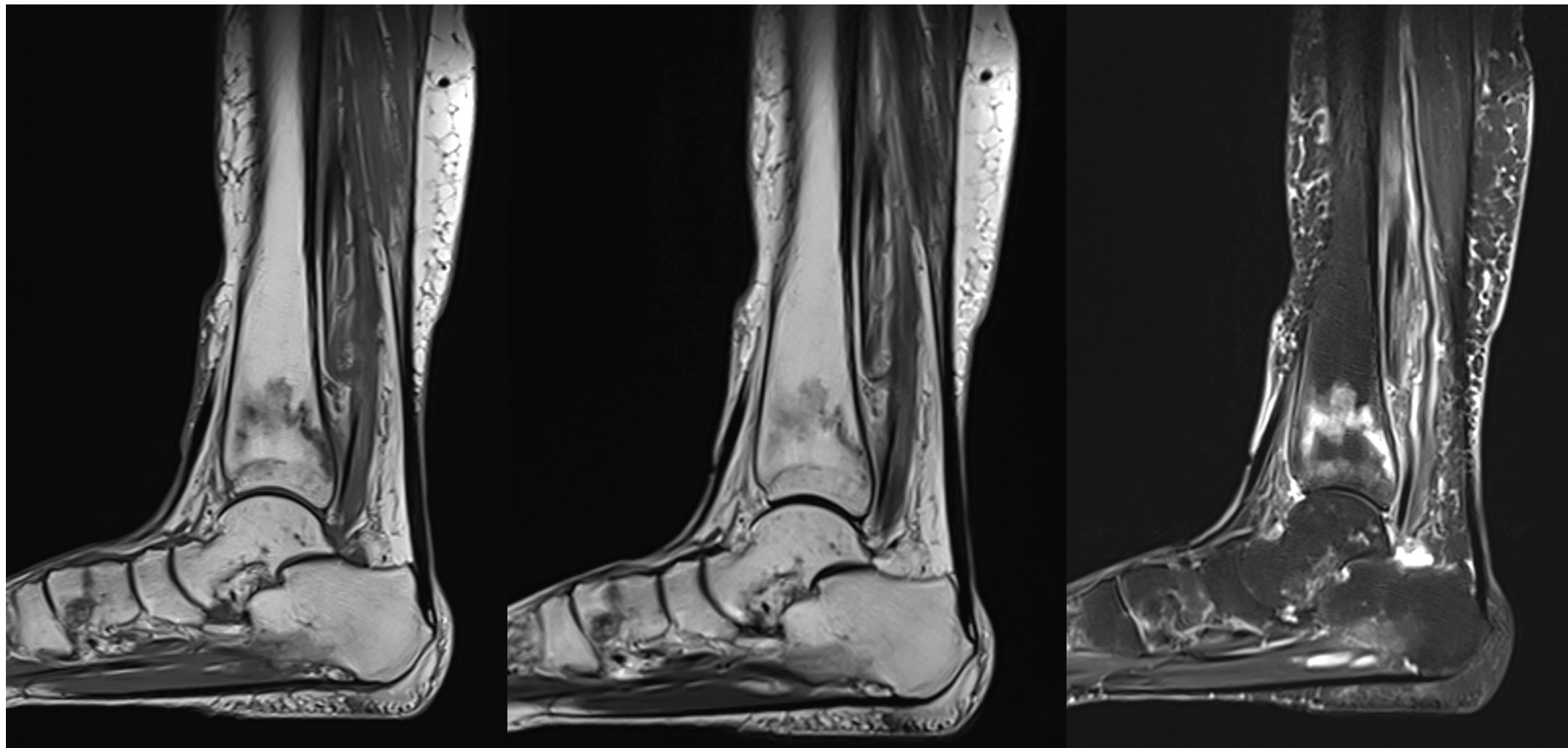


T1WI

T2WI

脂肪抑制T2WI

# MRI



T1WI

T2WI

脂肪抑制T2WI

