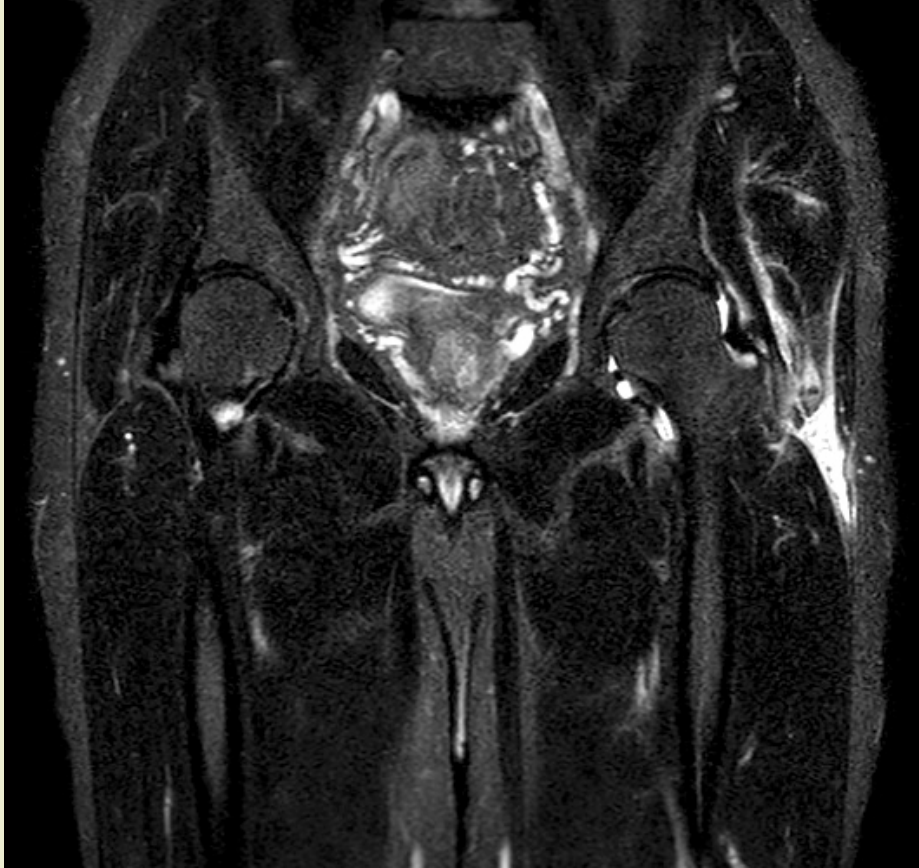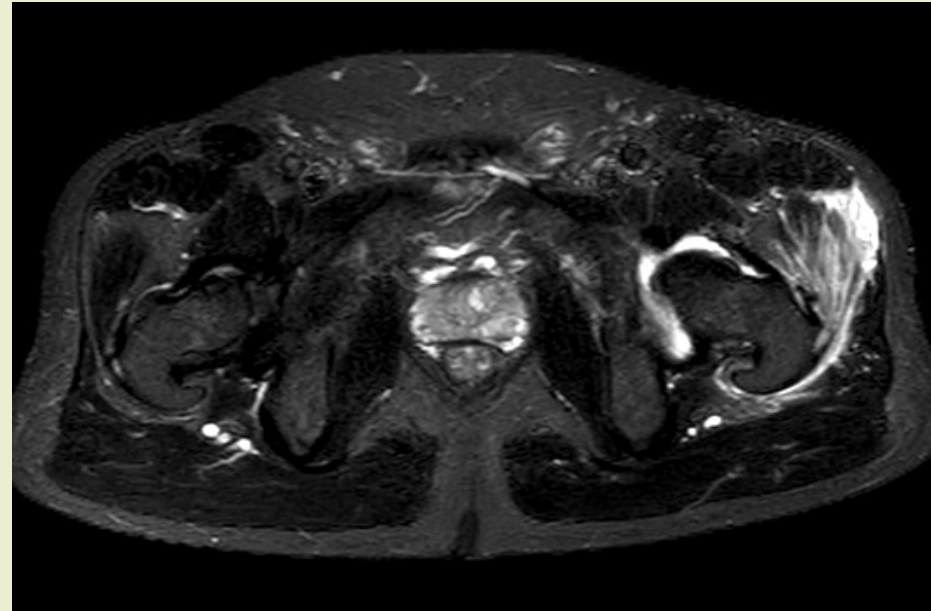


Q1. 40歳代男性：左股関節痛



STIR 冠状断像



STIR 横断像

Q1. 次に行うべき検査はどれか、2つ選べ

a. 単純X線

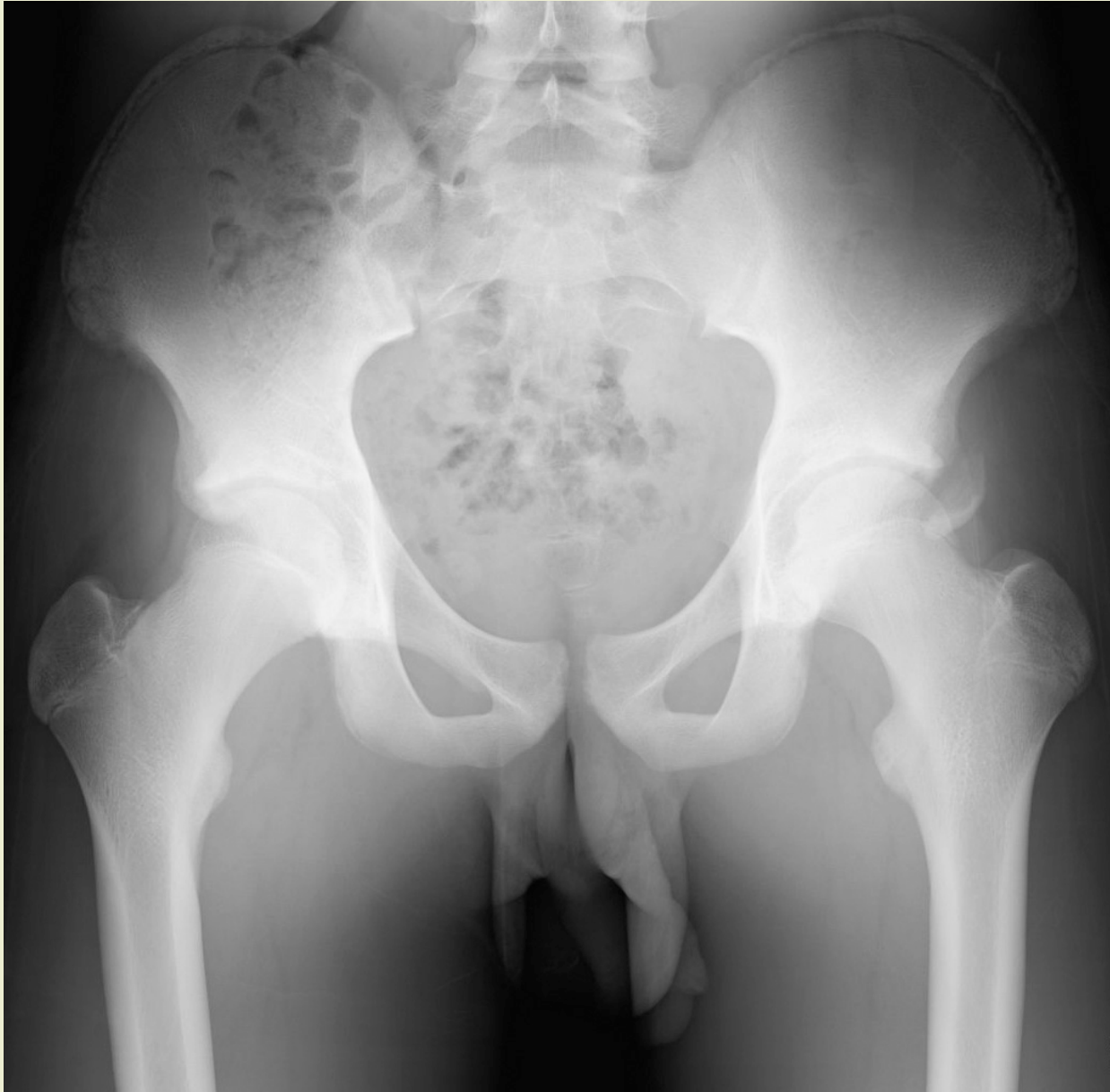b. 単純CT

c. 造影MRI

d. 骨シンチ

e. ^{18}F FDG PET CT

Q2. 14歳男児 ランニング中の左股関節痛



Q2. この病変に関連する筋はどれか

- a. 縫工筋
- b. 大腿直筋
- c. ハムストリング
- d. 内側大腿筋群
- e. 腹筋群