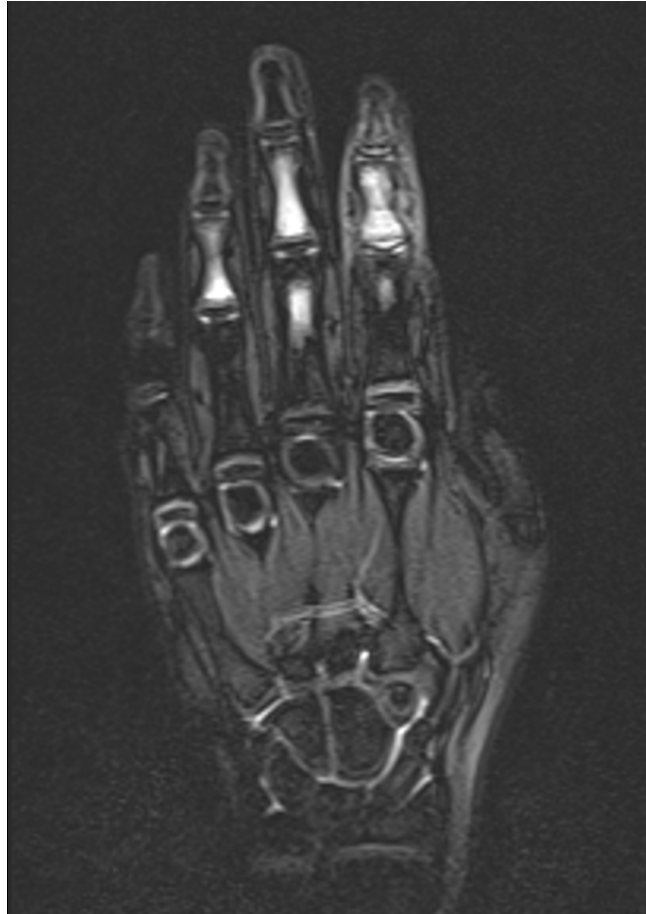

Q1 8歲女兒 示指腫脹

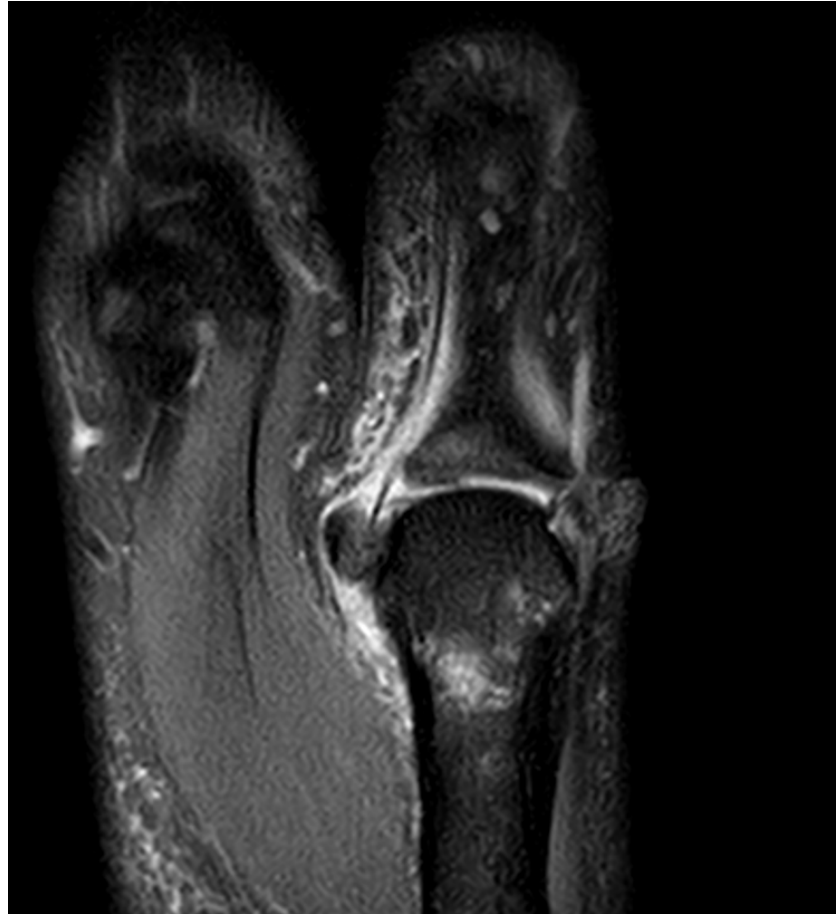


脂肪抑制T2強調像

Q2 正しいのはどれか。ひとつ選べ。

- a. 手指に多関節炎がある
- b. 中手骨に信号異常が多発している
- c. 小児例は稀である
- d. 欧米に比較して日本からの報告が多い
- e. 予後不良の疾患である

Q2 30歳台女性 スキーで転倒



脂肪抑制T2強調像

Q2 正しいのはどれか。ひとつ選べ。

- a. 尺側側副靭帯は保たれている
- b. 母指内転筋腱膜が描出されている
- c. 中手骨頭尺側に骨片がある
- d. バンバンボールサイン陽性である
- e. 保存的治療の適応である